Revista SOCAMPAR

Patología del tórax

Volumen 10 Número 2 Julio 2025

Editada y publicada por SOCAMPAR
C/ Donantes de Sangre, 1
16002 Cuenca
email: revistasocampar@gmail.com
ISSN: 2529-9859

Revista SOCAMPAR

Patología del tórax

Órgano oficial de la Sociedad Castellano-Manchega de Patología Respiratoria

Comité editorial

Raúl Godoy Mayoral
Carlos Alberto Rombolá
María Eugenia Casado López
Raúl Hidalgo Carvajal
Javier Cruz Ruiz
Carlos Bujalance Cabrera
José Gallardo Carrasco
Encarnación López Gabaldón
Francisco Javier Agustín Martínez

Editor y maquetador

Sergio García Castillo

Comité asesor

Aurelio Arnedillo Muñoz
Esther Barreiro Portela
Felipe Villar Álvarez
Aurelio L. Wangüemert Pérez
José Antonio Rodríguez Montes

La recepción de un trabajo por la revista no implica su publicación. El autor será informado del proceso de evaluación. La presentación de un trabajo a la revista supone el permiso para la publicación y difusión por parte de ésta del autor. El autor debe manifestar que su trabajo respeta los derechos de autor de terceros.

http://www.revista-socampar.com

http://www.socampar.com

SOCAMPAR

Sociedad Castellano-Manchega de Patología Respiratoria

Presidente: Angel Ortega González
Vicepresidente: Antonio Francisco Honguero Martínez
Tesorera: Rosario Vargas González
Secretaría: Francisco Javier Agustín Martínez

Vocales:
Albacete: Edwin Mercedes Novoa
Ciudad Real: Carlos Bujalance Cabrera
Cuenca: María Eugenia Casado López
Guadalajara: Diego Morena Vallés
Toledo: Raúl Hidalgo Carvajal
Vocal de enfermería: Eugenia Núñez Lara
Vocal de residentes: María de la Cruz Rodríguez

Webmaster:
Francisco Javier Agustín Martínez

Revista SOCAMPAR

ÍNDICE

EDITORIAL

Postgrados universitarios y SOCAMPAR **45**
University postgraduate programs and SOCAMPAR
Godoy Mayoral R

ORIGINAL

TERAPIAS MECÁNICAS PARA ACLARAMIENTO MUCOCILIAR Y TOS ASISTIDA EN UNA UNIDAD ESPECIALIZADA DE VENTILACIÓN. **47**
AIRWAY CLEARANCE TECHNIQUES AND ASSISTED COUGH IN A SPECIALIZED VENTILATION UNIT
Miryam Artero Clemente, Ángel Ortega González, Rodrigo Perea Rozas, Noel Gilberto Reyes Mena, Mónica Vázquez Guerra, América Gil Fuentes, María Salud Estrada Pastor

REVISIÓN

Asma bronquial y Bronquiectasias. Revisión bibliográfica. **51**
Bronchial asthma and Bronchiectasis. Bibliographic review.
Carlos Sánchez Villar, Ana Gómez-Bastero Fernández, Virginia Almadana Pacheco, María Guadalupe Hurtado Gañán, Carmen Amezcua Sánchez, Rut Ayerbe García y Agustín Valido Morales

CASOS CLÍNICOS

SÍNDROME DE AICARDI: ABORDAJE RESPIRATORIO DE UNA ENFERMEDAD RARA. **59**
AICARDI SYNDROME: RESPIRATORY APPROACH OF A RARE DISORDER
Miryam Artero Clemente, Ángel Ortega González, Mónica Vázquez Guerra, Marcos Leandro Lafarga Poyo, María De la Cruz Rodríguez, Isaac Abraham Pérez Romero, América Gil fuentes

DOCTORA, DE DÓNDE VIENE MI TROMBO **63**
DOCTOR, WHERE DOES MY THROMBUS COME FROM
Olivares Mendoza, M. A., Chiriboga Sánchez J.G., Garrido Sólvez M., Colomer Delgado R.P., Moscardó Orenes M.A., López Miguel P

UNA CAUSA POCO HABITUAL DE HIPERTENSIÓN PULMONAR. **67**
AN UNUSUAL CASE OF PULMONARY HYPERTENSION
Perea Rozas, R.; Reyes Mena, N.; Vázquez Guerra, M.; Artero Clemente, M.; Ortega González, Á

 ISSN: 2529-9859

Revista SOCAMPAR

EDITORIAL

Postgrados universitarios y SOCAMPAR

University postgraduate programs and SOCAMPAR

Autor: Raúl Godoy Mayoral

En medicina las necesidades de actualización y de formación son constantes. Además, también están las curriculares. A veces, es complicado encontrar lugares donde la docencia esté asegurada con una calidad suficiente. La SOCAMPAR colabora, a través de sus socios, en varios programas de postgrado con la Universidad de Castilla La Mancha. Son programas de formación en materias importantes en neumología y que aseguran un aprendizaje y una puesta al día óptima.

La SOCAMPAR otorga su experiencia, ya que muchos de sus socios son profesores de estos títulos. Además, se asegura que los programas están adaptados a las necesidades pedagógicas y de contenido que requiere la Universidad.

Actualmente hay tres títulos, todos ellos online, puesto que se busca dar facilidades para la organización del estudio y la enseñanza:

1- Especialista postgrado en Fisiopatología y Función Pulmonar: Es un título que tiene 32 créditos ECTS (que equivalen a 800 horas). Empieza el año que viene su 5ª edición, por lo que ya hay experiencia más que suficiente en la impartición de este. Por él han pasado ya decenas de estudiantes y los comentarios son muy buenos. Consta de 5 módulos, el último eminentemente práctico.
2- Experto universitario en Enfermedad Fibrosante Pulmonar: Tiene 15 créditos ECTS, el equivalente a 375 horas. Consta de 3 módulos y es un título muy específico para los profesionales interesados en la enfermedad pulmonar intersticial. Ya empieza en noviembre la 3ª edición.
3- Especialista Universitario en Prevención del consumo del tabaco y abordaje integral de la adicción al tabaquismo: Son 30 créditos ECTS, unas 750 horas. Consta de 4 módulos donde se hace una formación multidisciplinar y especializada. La próxima es la 4ª edición.

Todos estos títulos están a un precio muy competitivo, gracias a la ayuda de los miembros de la SOCAMPAR y de la misma Sociedad, ya que se ha querido primar la formación sobre el beneficio económico.

Tenemos una muy buena manera de conseguir una formación suficiente, profunda y entretenida. Vamos a aprovecharla.

Gracias por vuestro apoyo.

Dr. Raúl Godoy Mayoral
Neumología. Complejo Hospitalario Universitario de Albacete

Revista SOCAMPAR

ORIGINAL

TERAPIAS MECÁNICAS PARA ACLARAMIENTO MUCOCILIAR Y TOS ASISTIDA EN UNA UNIDAD ESPECIALIZADA DE VENTILACIÓN

AIRWAY CLEARANCE TECHNIQUES AND ASSISTED COUGH IN A SPECIALIZED VENTILATION UNIT

Autores: Miryam Artero Clemente[1], Ángel Ortega González[1,2], Rodrigo Perea Rozas[1], Noel Gilberto Reyes Mena[1], Mónica Vázquez Guerra[1], América Gil Fuentes[1,2], María Salud Estrada Pastor[1].

[1] *Servicio de Neumología. HGU Nuestra Señora del Prado*

[2] *Unidad Especializada de Ventilación Domiciliaria. HGU Nuestra Señora del Prado. Talavera de la Reina, España*

Resumen:

Introducción: Diversas enfermedades fundamentalmente las neurodegenerativas, pueden ocasionar una disminución o abolición del mecanismo de la tos y el aclaramiento mucociliar afectando al pronóstico. El empleo de diferentes terapias mecánicas trata de corregir esta deficiencia.

Material y métodos: Estudio descriptivo retrospectivo de la población en seguimiento en una Unidad de Ventilación, a la cual se indicó una terapia de tos asistida mecánica o aclaramiento mucociliar desde 2008 hasta 2022.

Resultados: Se evaluaron 59 pacientes de los cuales 35 utilizaban asistente mecánico para la tos y 12 chaleco percusivo. La adaptación de la terapia se realizó en el 33% de forma programada. El grupo terapéutico más frecuente evaluado fue la ELA (42,4%).

Conclusiones: La terapia de aclaramiento mucociliar es en general bien tolerada. El asistente mecánico para la tos fue la terapia predominante y la ELA el diagnóstico de base principal. La terapia podría mejorar el pronóstico en pacientes con parálisis cerebral, reduciendo el número de ingresos con una supervivencia elevada. En otras patologías de carácter progresivo y fundamentalmente neurodegenerativas pueden coadyuvar a prolongar la estabilidad del paciente, lo que sería objeto de otros estudios.

Palabras clave: Terapias de aclaramiento mucociliar, ELA, Ventilación no invasiva, Insuficiencia respiratoria, Manejo de secreciones.

Resume:

Introduction. Various diseases mainly neurodegenerative, can cause a decrease or abolition of the cough mechanism and the mucociliary clearance, affecting the prognosis. The use of different mechanical therapies attempts to correct this deficiency.

Material and methods. Retrospective descriptive study of the population being monitored in a Ventilation Unit who were prescribed mechanical assisted cough therapy or airway clearance techniques from 2008 to 2022.

Results. A total of 59 patients were evaluated of which 35 used assisted mechanical cough and 12 a percussive vest. Therapy adaptation was carried out in 33% in a scheduled manner. The most frequent therapeutic group evaluated was ALS (42.4%).

Conclusions. Airway clearance techniques are generally well tolerated. The mechanical cough assistant was the predominant therapy and ALS the main diagnosis. The therapy could improve the prognosis in patients with cerebral palsy, reducing the number of admissions with a high survival rate. In other progressive and mainly neurodegenerative pathologies, it can help prolong the patient's stability, which would be the subject of further studies.

Keywords: Airway clearance techniques, ALS, Noninvasive ventilation, Respiratory failure, Secretion management.

Introducción:

La presencia de una tos eficaz es fundamental para eliminar las secreciones de las vías respiratorias. Para ello es esencial realizar una inspiración profunda, la glotis debe cerrarse brevemente para permitir un aumento de la presión intratorácica, seguido de una apertura glótica junto con una contracción abdominal, lo que da como resultado la expulsión forzada del aire, lo que se conoce como pico flujo de tos[1]. Sin embargo, diversas enfermedades, fundamentalmente las neurodegenerativas y/o neuromusculares, conllevan una debilidad de los músculos inspiratorios y/o espiratorios junto con problemas asociados al cierre de la glotis, lo que producirá un pico flujo de tos reducido[1].

La menor capacidad para toser conduce a la retención de secreciones lo que predispone a una morbimortalidad respiratoria progresiva[1], impulsando desde la aparición de atelectasias por tapones mucosos hasta infecciones recurrentes que condicionan ingresos hospitalarios y el

consiguiente impacto sobre la supervivencia de estos pacientes. De ahí la importancia de las diferentes terapias mecánicas para el aclaramiento mucociliar.

El objetivo de este estudio fue valorar las características de los pacientes que emplearon terapias de aclaramiento mucociliar y tos asistida en la consulta monográfica de ventilación mecánica domiciliaria de nuestra unidad en los últimos 14 años.

Material y métodos:

Se realiza un estudio descriptivo retrospectivo de la población en seguimiento en una Unidad de Ventilación a la cual se indicó una terapia de tos asistida mecánica o aclaramiento mucociliar desde 2008 hasta 2022, mantenida al menos 3 meses.

Se estudiaron: frecuencia de uso, grupos terapéuticos, ingresos por causa respiratoria (descompensación por fallo respiratorio e infección), supervivencia (desde inicio de la terapia hasta fecha de abandono).

Se realizó un análisis estadístico mediante el programa SPSS v21; frecuencias para variables categóricas; media, desviación típica (DT), valores mínimo y máximo para variables cuantitativas.

Resultados:

Se evaluaron 59 pacientes (66,1% hombres). Los tipos de terapia que emplearon se muestran en la ***Gráfica 1***: 35 con asistente mecánico para la tos (59%), 12 con chaleco percusivo (20%), 8 con asistente mecánico para la tos y chaleco percusivo simultáneos (14%) y 4 con asistente mecánico para la tos y chaleco percusivo secuencialmente (7%).

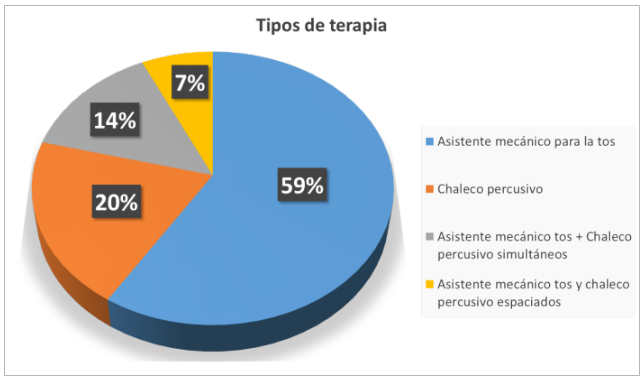

Gráfica 1. Porcentaje de pacientes con los diferentes tipos de terapia.

La adaptación de la terapia se realizó en el 33% de forma programada y en el 20% de forma incidental en un ingreso. La tolerancia fue buena en el 86.6% de los pacientes. El 66.1% utilizaban además ventilación no invasiva y solo el 3.4% ventilación invasiva, además el 42% empleaban oxigenoterapia crónica domiciliaria.

La edad media al inicio de la terapia fue 52.9 años (DT 21.09), siendo la edad media al finalizar la terapia de 55.6 (DT 20.06). En la ***Gráfica 2*** se puede apreciar el porcentaje de pacientes agrupados por edades al inicio y al finalizar el tratamiento.

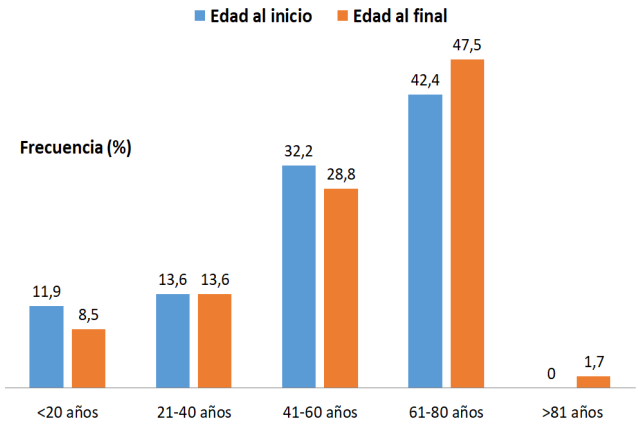

Gráfica 2. Frecuencia (%) según edades agrupadas al inicio y al finalizar la terapia (aclaramiento mucociliar o tos asistida).

Los grupos terapéuticos evaluados fueron: Esclerosis Lateral Amiotrófica (ELA) 42.4%, parálisis cerebral congénita o adquirida 16.9%, demencia y otras neurodegenerativas 13.6%, distrofias musculares y otras neuromusculares 11.9%, enfermedad cerebrovascular y lesión medular 6.8%, Enfermedad Pulmonar Obstructiva Crónica (EPOC) 5.1% y metabolopatías/ enfermedades congénitas 3.4%.

La supervivencia media global desde el inicio de las terapias de aclaramiento mucociliar hasta la fecha de abandono fue 33.3 meses (DT 28.49), mínima 3 meses y máxima de 141 meses, siendo la duración media de empleo de la terapia de 31.8 meses (DT 27.8).

Las supervivencias medias (en meses) según grupos diagnósticos se reflejan en la ***Gráfica 3***.

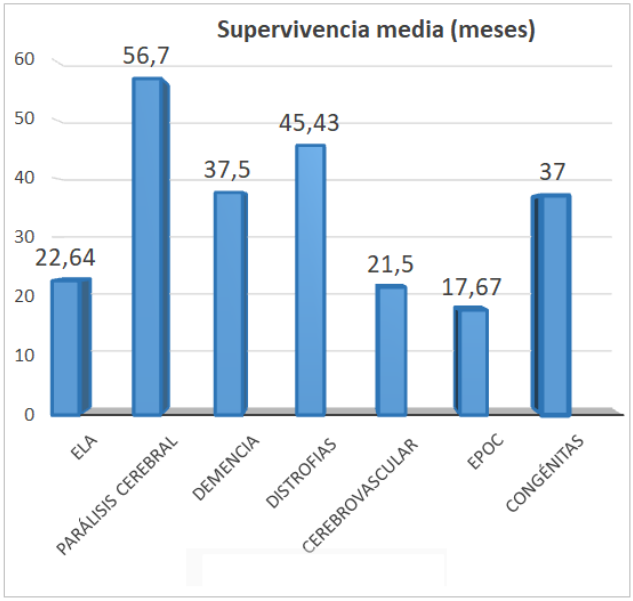

Gráfica 3. Supervivencia media según grupos diagnósticos.

Comparando ingresos hospitalarios totales, se aprecia una media de ingresos previos al inicio de la terapia de

0.58 versus 1.36 ingresos posteriores a la misma (***Tabla 1***).

Grupo diagnóstico	Media de ingresos hospitalarios previos a la terapia	Media de ingresos hospitalarios posteriores a la terapia
ELA	0,24	1,04
Parálisis cerebral	1,60	0,90
Demencias	0,50	1,50
Distrofias musculares	0,14	1,29
Enfermedad cerebrovascular y lesión medular	0,75	2
EPOC	1,33	2,67
Metabolopatia/Congénitas	0	4
Total	0.58	1.36

Tabla 1. Comparación de la media de ingresos hospitalarios previos y posteriores al inicio de la terapia.

.

Discusión:

En pacientes con enfermedades neurodegenerativas y/o neuromusculares destacando la Esclerosis Lateral Amiotrófica[2], se produce una insuficiencia de los músculos respiratorios, la cual se define como la incapacidad de los músculos inspiratorios y espiratorios para mantener la respiración con una ventilación eficaz, por lo que estos pacientes requieren de asistencia ventilatoria y de otras ayudas musculares para funciones como la tos[3]. La ayuda inspiratoria más relevante supone recibir aire bajo presión cuando el sujeto inhala (ventilación con presión positiva). La ayuda espiratoria más importante implicará aplicar una presión negativa en las vías respiratorias a través de la nariz y la boca cuando se tose de forma mecánica, que podrá combinarse con un empuje manual en el abdomen para aumentar aún más los flujos de tos[4]. Ésta última medida puede complementarse con la aplicación de percusión externa mediante chalecos neumáticos o mediante la oscilación mecánica a través del propio tosedor y con otros sistemas mecánicos facilitando el aclaramiento mucociliar.

Asimismo, se ha observado en estudios previos que incluso en sujetos normales durante una infección del tracto respiratorio, puede existir una reducción de la fuerza de los músculos respiratorios que impacte negativamente sobre la capacidad de toser, volviéndose ineficaz durante un episodio respiratorio agudo, debido a un aumento en la producción de moco y una disminución del aclaramiento mucociliar debido a la inflamación[5]. Esto adquiere especial importancia en pacientes con enfermedades neurodegenerativas y/o neuromusculares y puede convertir un simple cuadro catarral en una situación potencialmente mortal. Así, picos-flujo de tos inferiores a 270 L/min y superiores a 160 L/min generan un riesgo moderado de presentar tos ineficaz con aumento de la incidencia de complicaciones infecciosas, que en el caso de picos-flujo inferiores a 160 L/min será elevado. Si no se resuelve esta sobrecarga respiratoria, la insuficiencia respiratoria puede hacer necesaria la intubación endotraqueal para aplicar ventilación mecánica y poder succionar las secreciones respiratorias[6]. Sin embargo, el uso combinado de técnicas adecuadas de tos asistida y otras terapias para el aclaramiento mucociliar para el manejo de secreciones y el uso de ventilación mecánica no invasiva como ayuda a los músculos inspiratorios, pueden prevenir este resultado[7]. En esta situación, el manejo de las secreciones es un factor clave para el éxito de la ventilación mecánica no invasiva[6] y también en situaciones avanzadas en el enfermo traqueostomizado que reciba ventilación invasiva hospitalaria o domiciliaria.

Como conclusión, en nuestro estudio encontramos que la terapia de aclaramiento mucociliar y tos asistida es en general bien tolerada, siendo el asistente mecánico para la tos la terapia predominante y la Esclerosis Lateral Amiotrófica el grupo diagnóstico mayoritario incluido en este estudio. La mayoría de los pacientes utilizaban ventilación no invasiva, lo que indica que este tipo de terapias es fundamental como tratamiento coadyuvante en pacientes con ventilación domiciliaria.

Específicamente, este estudio demuestra como las terapias de aclaramiento mucociliar y tos asistida podrían mejorar el pronóstico en pacientes con parálisis cerebral, reduciendo el número de ingresos con una supervivencia elevada. En otras patologías de carácter progresivo y fundamentalmente en las enfermedades neuromusculares, pueden coadyuvar a prolongar la estabilidad del paciente, lo que sería objeto de otros estudios con un diseño específico, al presentar estos enfermos otros factores clínicos a controlar que pueden impactar en la tasa de reingresos y la supervivencia por progresión de la propia dolencia.

Conflicto de intereses

Los autores declaran no tener ningún conflicto de interés en relación con este artículo.

Bibliografía:

1. Chatwin M, Toussaint M, Gonçalves MR, Sheers N, Mellies U, Gonzales-Bermejo J, et al. Airway clearance techniques in neuromuscular disorders: A state of the art review. Respir Med. 2018;136:98-110.
2. Brent JR, Franz CK, Coleman JM, Ajroud-Driss S. ALS: Management Problems. Neurol Clin. 2020;38(3):565-575.
3. Bach JR, Gonçalves MR. Pulmonary rehabilitation in neuromuscular disorders and spinal cord injury. Rev. port. pneumol. .2006;12(S1):S27-44.
4. Hon AJ, Bach JR, Hon AJ, Bach JR. Respiratory Muscle Aids in the Management of Neuromuscular Respiratory Impairment to Prevent Respiratory Failure and Need for Tracheostomy. En: Neuromuscular Disorders [Internet]. IntechOpen; 2012 [citado 23 de febrero de 2025]. Disponible en: https://www.intechopen.com/chapters/38150
5. Belli S, Prince I, Savio G, Paracchini E, Cattaneo D, Bianchi M, et al. Airway Clearance Techniques: The Right Choice for the Right Patient. Front Med (Lausanne). 2021;8:544826.

6. Sancho J, Servera E, Díaz J, Marín J. Predictors of ineffective cough during a chest infection in patients with stable amyotrophic lateral sclerosis. Am J Respir Crit Care Med. 2007;175(12):1266-1271.

7. Chatwin M, Wakeman RH. Mechanical Insufflation-Exsufflation: Considerations for Improving Clinical Practice. J Clin Med. 2023;12(7):2626.

Revista SOCAMPAR

REVISIÓN

Asma bronquial y Bronquiectasias. Revisión bibliográfica

Bronchial asthma and Bronchiectasis. Bibliographic review

Autores: Carlos Sánchez Villar, Ana Gómez-Bastero Fernández, Virginia Almadana Pacheco, María Guadalupe Hurtado Gañán, Carmen Amezcua Sánchez, Rut Ayerbe García y Agustín Valido Morales

Servicio de Neumología, Hospital Universitario Virgen Macarena, Sevilla, España

Resumen:
El asma bronquial y las bronquiectasias son dos enfermedades obstructivas crónicas muy prevalentes con diferente epidemiología, fisiopatología y manejo diagnóstico-terapéutico. A pesar de esto, en los últimos años se está definiendo un fenotipo especial de pacientes con asma-bronquiectasias con un cuadro clínico característico. Las bronquiectasias constituyen una comorbilidad muy frecuente en el asma bronquial, planteándose la existencia de un probable vínculo entre ambas entidades que puede influir negativamente en la evolución y pronóstico de los pacientes asmáticos. Por tanto, se hace necesario confirmar su diagnóstico mediante la realización de una tomografía axial computarizada de alta resolución en aquellos casos con cuadros infecciosos recurrentes y mal control de su enfermedad. El tratamiento suele ser más complejo y multidimensional, con los objetivos de asegurar un adecuado control clínico, prevenir un empeoramiento funcional progresivo y conseguir una reducción de la morbimortalidad.
Palabras clave: Asma bronquial, bronquiectasias, infección bronquial crónica, inflamación bronquial, tratamiento biológico.

Resume:
Bronchial asthma and bronchiectasis are two highly prevalent chronic obstructive diseases with different epidemiology, pathophysiology and diagnostic-therapeutic management. Despite this, in recent years a special phenotype of patients with asthma-bronchiectasis with a characteristic clinical picture has been defined. Bronchiectasis is a very common comorbidity in bronchial asthma, suggesting the existence of a probable link between both entities that can negatively influence the evolution and prognosis of asthmatic patients. Therefore, it is necessary to confirm the diagnosis by performing a high-resolution computed axial tomography in those cases with recurrent infectious symptoms and poor control of their disease. Treatment is usually more complex and multidimensional, with the objectives of ensuring adequate clinical control, preventing progressive functional worsening and achieving a reduction in morbidity and mortality.
Keywords: Bronchial asthma, bronchiectasis, chronic bronchial infection, bronchial inflammation, biological treatment.

Introducción:

El asma bronquial se define según la Guía Española para el Manejo del Asma (GEMA) como un síndrome heterogéneo, cuyas características diferenciales son la inflamación crónica de las vías respiratorias, la hiperreactividad bronquial y la obstrucción variable al flujo aéreo, total o parcialmente reversible. En algunas ocasiones se produce un fenómeno de remodelación en el árbol bronquial, que puede conducir a una obstrucción bronquial irreversible. Estos cambios estructurales en las vías respiratorias aéreas inferiores pueden favorecer la persistencia de los síntomas respiratorios que provocan una limitación de las actividades básicas diarias de estos pacientes[1,2].

La prevalencia de esta enfermedad va aumentando con el transcurso de los años, estimándose que aproximadamente unos 330 millones de personas en el mundo padecen asma bronquial[2,3]. Supone además un problema de salud de primer nivel, con cerca de 461.000 muertes anuales en todo el mundo y empleándose en los países desarrollados entre un 1-2% del total de los recursos destinados a la salud pública para el control de esta patología[4,5]. En España se estima un gasto anual cercano a 1700 euros por cada paciente[6]. Del total de asmáticos, aproximadamente un 5-10% padecen asma grave, presentando alrededor de un 50% de estos pacientes un mal control de la enfermedad[7]. Más de la mitad del gasto total de esta patología se destina a los pacientes con asma grave[7]. Es por ello, que las guías de práctica clínica destacan la importancia de realizar un adecuado diagnóstico y manejo terapéutico de estos pacientes, además de identificar las diferentes comorbilidades y enfermedades relacionadas para mejorar el control del asma bronquial[1,2].

Dentro de las comorbilidades más frecuentes se encuentran las bronquiectasias[1,2]. Se definen como una enfermedad crónica inflamatoria en la que se produce una dilatación irreversible de la luz bronquial. Constituyen la tercera enfermedad inflamatoria crónica de la vía aérea más frecuente, después del asma y de la enfermedad pulmonar obstructiva crónica (EPOC), aunque actualmente

la prevalencia real de las bronquiectasias es desconocida, con una estimación aproximada entre 42-566 casos por cada 100.000 habitantes. Se ha descrito además un incremento del número de casos en los países más desarrollados en relación con una mayor esperanza de vida de la población y un avance en el uso de técnicas para el diagnóstico de estas dilataciones bronquiales[8].

Las bronquiectasias representan un grupo heterogéneo de enfermedades, causadas por una amplia variedad de etiologías. A pesar de esto, hasta en un 45% de los casos se catalogan como idiopáticas, no pudiendo esclarecerse la causa responsable tras la realización del estudio diagnóstico completo[8,9].

Clínicamente suelen caracterizarse por tos y expectoración crónica, así como la presencia de agudizaciones infecciosas recurrentes, pudiendo cursar en algunos casos con una infección bronquial crónica y un declive progresivo de la función pulmonar, todo lo cual puede derivar en un deterioro de la calidad de vida y un incremento en la morbimortalidad[8]. El diagnóstico de las bronquiectasias se realiza mediante la tomografía axial computarizada de alta resolución (TACAR), que nos permite valorar la morfología (quísticas, cilíndricas, varicosas), extensión y progresión de la enfermedad, pudiendo además orientar la etiología de las mismas según su distribución y localización[8,10].

La coexistencia de bronquiectasias en los pacientes asmáticos se describe cada vez con mayor frecuencia, suponiendo un impacto negativo en la severidad de su enfermedad, fisiopatología, evolución y pronóstico. Esta circunstancia ha determinado que en los últimos años vaya adquiriendo cada vez más relevancia la identificación de un perfil de pacientes con solapamiento de asma-bronquiectasias, que presentan unas características clínicas propias y un manejo terapéutico más complejo[2,11,12,13]. Es por ello, que se ha realizado la siguiente revisión con el objetivo de intentar esclarecer la relación entre ambas enfermedades.

Prevalencia:

La coexistencia de bronquiectasias y asma bronquial data desde los años noventa, aunque actualmente este tema ha empezado a resurgir con fuerza tras los estudios publicados sobre la relación entre EPOC y las bronquiectasias[2]. De manera global, la prevalencia de las bronquiectasias en los pacientes asmáticos es extremadamente variable (desde el 2% hasta el 80% de los casos) en función del fenotipo y gravedad del asma bronquial, con unos valores que varían entre un 0,8-77% en los casos leves, y un 67,5-77%[2,11]en los graves. Estas bronquiectasias pueden ser identificadas antes del diagnóstico definitivo del asma bronquial o durante el curso de la enfermedad[11]. La amplia variabilidad de datos de prevalencia es principalmente debido a la heterogeneidad de los estudios publicados con diferentes diseños metodológicos, normalmente retrospectivos y con la inclusión de sesgos importantes[2,11,12]. No obstante, estudios con mejor diseño metodológico observan una prevalencia de bronquiectasias en asma grave alrededor del 20-30%[2,11].

Uno de los primeros estudios que describieron esta asociación fue Neeld et al.[14] en 1990, con una alta prevalencia de bronquiectasias cilíndricas (15%) en los pacientes asmáticos que no tenían aspergilosis broncopulmonar alérgica (ABPA). Posteriormente en 1992, Paganin et al.[15] encontraron bronquiectasias en 32 de los 57 asmáticos estudiados, observando que presentaron más alteraciones irreversibles en la TACAR, como bronquiectasias, engrosamiento bronquial y enfisema, en los sujetos con mayor gravedad del asma.

Estudios posteriores han confirmado la frecuente asociación de asma y bronquiectasias, sobre todo en asmáticos graves, destacando un estudio español del grupo de trabajo de Padilla-Galo et al.[16], en el que incluyeron prospectivamente a 398 pacientes no fumadores con asma moderada y grave no controlada en seguimiento en una unidad especializada de asma de alta complejidad. A todos ellos se les realizó TACAR, observándose que el 28,4% de los pacientes con asma presentaban bronquiectasias (un 20,6% con asma moderada frente a un 33,6% con asma grave, $p<0,001$).

En cuanto a los fenotipos, el eosinofílico de inicio en la edad adulta parece presentar la mayor prevalencia de bronquiectasias en los pacientes con asma[17].

Por otro lado, se ha reportado una prevalencia aproximada de asma bronquial en torno al 3-8% entre los pacientes con bronquiectasias[13]. Un análisis reciente realizado en el año 2024 de los datos extraídos del registro europeo de bronquiectasias EMBARC, concluyeron que de los 16.963 pacientes con bronquiectasias 5267 (31%) presentaban asma bronquial. Estos sujetos eran significativamente más jóvenes, con una mayor proporción de mujeres no fumadoras y con un mayor índice de masa corporal, en comparación con aquellos sin asma bronquial[18].

Fisiopatología:

A grandes rasgos, ya conocemos que tanto el asma bronquial como las bronquiectasias presentan una fisiopatología diferente, mientras que la primera se caracteriza por una inflamación principalmente eosinofílica de la vía aérea, en el caso de las bronquiectasias se produce una lesión del sistema mucociliar que provoca una dificultad para la eliminación de las secreciones respiratorias, llegando a formarse tapones mucosos que producen una obstrucción de la vía aérea, lo que favorece una disregulación inflamatoria con predominio de neutrófilos en las vías respiratorias y su colonización de bacterias patógenas[2,8,11,12]. Este círculo vicioso complejo de inflamación-infección perpetua la cronicidad y destrucción de la pared bronquial con lesiones irreversibles, sin embargo parece que mientras que la presencia de inflamación es una condición sine qua non para la génesis de las bronquiectasias, no lo es la infección bronquial[2].

Aunque se consideran enfermedades diferentes, ambas comparten varios aspectos comunes como la inflamación crónica, la hipersecreción de moco, el estrés oxidativo y la remodelación de la vía aérea2,11. Estas asociaciones nos pueden plantear la hipótesis de la existencia de

un vínculo causal entre el asma bronquial y las bronquiectasias, en el que los principales protagonistas son el moco y la inflamación[2,11].

Las secreciones bronquiales, la alteración del aclaramiento mucociliar y la obstrucción al flujo aéreo en el asma bronquial pueden contribuir al empeoramiento sintomático y aumento de su mortalidad[2,11]. La mayor viscosidad del moco en los pacientes asmáticos, junto a la fragilidad epitelial asociada con la pérdida de células ciliadas, la hiperplasia significativa de las células caliciformes con hipersecreción de moco y la inflamación crónica predominantemente eosinofílica, comprometen el aclaramiento mucociliar y causan el engrosamiento de la pared bronquial y la obstrucción al flujo aéreo. El daño de la pared bronquial, consistente en la destrucción del epitelio bronquial y de los cilios, también inducida por proteínas catiónicas de los eosinófilos (como la peroxidasa de eosinófilos), las enzimas proteolíticas (tripsina) y las metaloproteasas, también puede justificar la alteración del aclaramiento mucociliar, que a su vez es responsable del impacto mucoide, que se asocia a una enfermedad más grave. Se ha demostrado además un deterioro de las metaloproteinasas de la matriz (MMP), con la consiguiente degradación de la matriz extracelular, la destrucción tisular y la remodelación de las vías respiratorias con la pérdida de la estructura fisiológica, tanto en las bronquiectasias como el asma bronquial[2,11]. En cualquier caso, la relación entre los marcadores inflamatorios y el daño estructural directo aún no está clara[2,11].

En la figura 1 se muestran las características fisiopatológicas comunes presentes en el asma bronquial y en las bronquiectasias[11].

El mecanismo fisiopatológico involucrado en la génesis de las bronquiectasias en el asma bronquial sigue sin ser completamente conocido[12]. A pesar de esto, es posible plantear la hipótesis de que la acumulación de moco asociado a la presencia de patógenos a nivel de la vía aérea pequeña y una disminución de la actividad de fagocitosis observada en los pacientes asmáticos, podría desempeñar un papel en la patogenia y el mantenimiento de las bronquiectasias y podría desencadenar un círculo vicioso similar al de Cole, dónde la inflamación crónica representa el primum movens del remodelado bronquial. Esta remodelación es, entonces, responsable de la aparición de bronquiectasias a través del desequilibrio entre las MMP, lo que podría causar a largo plazo una destrucción tisular y, en consecuencia, una remodelación de las vías respiratorias asociada con daños bronquiales que pueden evolucionar a bronquiectasias (Figura 2)[2,11,12].

Otras comorbilidades, como las deficiencias del sistema inmunitario, el reflujo gastroesofágico y la rinosinusitis crónica, podrían considerarse factores comunes que condicionan la presencia de bronquiectasias y asma bronquial[2,11,12]

ASMA		BRONQUIECTASIAS
1) Uniones alveolares anormales 2) Disminución del contenido de fibra elástica 3) Cambios en la matriz extracelular 4) Acortamiento del músculo liso	REMODELADO/DAÑO PULMONAR	1) Dilatación bronquial 2) Hipertrofia de las glándulas mucíparas
1) Infiltrado inflamatorio (eosinófilos, mastocitos, linfocitos y neutrófilos)	INFLAMACIÓN DE LA VIA AÉREA	1) Inflamación de la vía aérea (neutrófilos)
1) Acumulación del moco en la luz bronquial	TAPONES MUCOSOS	1) Aclaramiento mucociliar alterado
1) Engrosamiento de la pared de las vías respiratorias 2) Hiperreactividad muscular	OBSTRUCCIÓN DE LA VIA AÉREA	1) Hipersecreción de moco
DEFENSA PULMONAR INEFICAZ		

Figura 1. Comparativa entre las características etiopatogénicas del asma y de las bronquiectasias

Características clínicas y radiológicas:

Analizando las características clínicas del asma y las bronquiectasias, la presencia de tos, expectoración, sibilancias y disnea, son síntomas comunes que se solapan en ambas enfermedades[2,11,12,13]. Además, entre un 5-25% de las bronquiectasias presentan una obstrucción reversible al flujo aéreo y hasta en aproximadamente un 50% un test broncodilatador positivo, sobre todo en las bronquiectasias eosinofílicas[11]. Se observa por tanto que estas entidades comparten características clínicas y funcionales que, en la práctica, pueden llevar a un diagnóstico erróneo de asma bronquial y a una infraestimación de bronquiectasias[2,11,12].

La herramienta *gold standard* para el diagnóstico de las bronquiectasias es la TACAR, no utilizándose de rutina en los pacientes asmáticos, pero que ocasionalmente se puede realizar en casos seleccionados complejos, sobre todo en aquellos con exacerbaciones

frecuentes e infecciones de repetición, que nos harían pensar en la coexistencia de bronquiectasias[2,11,12]. En el asma bronquial habitualmente son cilíndricas, estando presente en todos los niveles de gravedad de la enfermedad, mientras que las quísticas y varicosas suelen ser raras, encontrándose solo en las formas de asma más grave[2,11].

Sin embargo, es relativamente frecuente detectar dilataciones bronquiales en los asmáticos, sobre todo en los pacientes mal controlados, que pueden tener características radiológicas similares a las bronquiectasias pero que deben distinguirse de ellas, ya que estas dilataciones bronquiales en el asma suelen ser reversibles y las bronquiectasias son irreversibles[2]. Para su distinción, se han propuesto recientemente unos criterios diagnósticos en los que aquellas dilataciones bronquiales que se acompañen de síntomas compatibles (tos, expectoración crónica, infecciones recurrentes) puedan ser consideradas bronquiectasias reales[2,19].

Otros hallazgos que se pueden observar en la TACAR de pacientes asmáticos, aparte de las bronquiectasias, son el engrosamiento de las paredes bronquiales, tapones mucosos y atrapamiento aéreo, mostrándose en diferentes estudios que estos signos radiológicos se asocian con una mayor severidad de la enfermedad[11].

Impacto de las bronquiectasias en el asma:

Recientes estudios han confirmado que los pacientes asmáticos con bronquiectasias son mayores, con mayor gravedad de la enfermedad, con mayor tiempo de evolución del asma, con peor función pulmonar y más agudizaciones, infecciones e ingresos hospitalarios por fracaso respiratorio, en comparación a aquellos sin bronquiectasias[2,20].

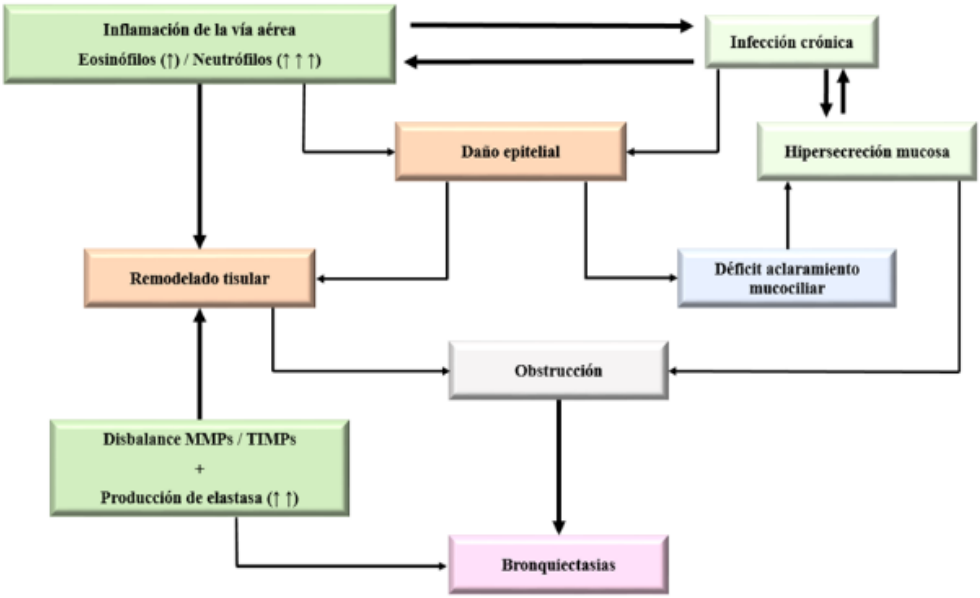

Figura 2. Hipótesis fisiopatológica del mecanismo implicado en pacientes con asma y bronquiectasias

Además, se han descrito en otros estudios la mayor prevalencia de tabaquismo[21], expectoración crónica[16,22], purulencia en el esputo[16], obstrucción fija al flujo aéreo[21], sinusitis crónica[22], poliposis nasal[22,23,24] y corticodependencia[22] en los asmáticos con bronquiectasias[2].

1) Inflamación bronquial:

La fracción exhalada de óxido nítrico (FeNO) es una prueba diagnóstica utilizada en la práctica clínica habitual. Está bien establecido que los niveles elevados de FeNO en los asmáticos se correlacionan con la inflamación en las vías respiratorias[1,2,25]. Sin embargo, no está claramente definido el papel del FeNO en los pacientes con bronquiectasias[2,16,26].

Son muy escasos los estudios que evalúan los niveles de FeNO en los pacientes con asma y bronquiectasias[2]. Chen et al.[27] seleccionaron una cohorte de 99 pacientes con bronquiectasias (20 de ellos también asmáticos), en la que observaron que los casos de asma y bronquiectasias presentaron niveles más elevados de FeNO frente a los que tenían bronquiectasias sin asma bronquial (40±20 frente a 21±10; $p<0,05$). Además, demostraron que el nivel de FeNO podría ser un buen predictor para diferenciar entre bronquiectasias con asma y bronquiectasias sin asma, estableciendo el punto de corte en 22,5 ppb. En el estudio de Padilla-Galo et al.[16] establece un punto de corte de FeNO en 20,5 ppb.

Del mismo modo, Tsikrika et al.[28] realizaron un estudio en pacientes con bronquiectasias y objetivaron que los niveles de FeNO e interleucina-13 (IL-13) y la reversibilidad a la broncodilatación son más altos en pacientes con bronquiectasias e inflamación eosinofílica concomitante (o una inflamación mixta eosinofílica-neutrofílica), como se observa en los pacientes asmáticos. Por tanto, el FeNO podría utilizarse como un parámetro válido para

identificar pacientes asmáticos con bronquiectasias (niveles más bajo de FeNO en comparación con pacientes únicamente asmáticos) y los casos de bronquiectasias con síntomas asmáticos (niveles de FeNO más altos en comparación con pacientes con bronquiectasias solamente).

2) Infección bronquial crónica:

Un estudio de Dimakou et al.[29] en asma grave no controlada, ha observado al menos un cultivo de esputo positivo para microorganismos potencialmente patógenos (MPP) en el 22,5% de los pacientes con asma y bronquiectasias, demostrando además que estos pacientes consumen más antibióticos (3,6 ± 2 frente a 1,46 ± 1; p = 0,04). Los MPP más frecuentemente aislados fueron *Pseudomonas aeruginosa* (considerándose como un factor independiente de mortalidad y empeoramiento de la situación pronostica en los pacientes con bronquiectasias[11]) y *Haemophilus influenzae*.

En la misma línea, otro trabajo similar[17] también encuentra, en los cultivos de esputo de pacientes con asma grave y bronquiectasias, mayor frecuencia de *Pseudomonas aeruginosa*, *Stenotrophomonas maltophilia*, *Haemophilus parainfluenzae* y *Aspergillus fumigatus* en comparación con el grupo sin bronquiectasias. Sin embargo, cuando se estudia desde la otra perspectiva, se observa que los pacientes con bronquiectasias (sin asma) tienen mayor presencia de *Pseudomonas aeruginosa* en los cultivos de esputo que los pacientes con asma y bronquiectasias[30].

3) Factores predictores de bronquiectasias en asma:

Existen diferentes condiciones clínicas y/o comorbilidades que representan elementos comunes en la etiopatogenia del asma bronquial y las bronquiectasias, pudiendo ser factores favorecedores de la aparición de ambas enfermedades[11]. En un estudio prospectivo y multicéntrico, donde solo se han incluido pacientes con asma grave T2, se ha observado que la presencia de sinusitis crónica, expectoración crónica y la corticodependencia predicen la presencia de bronquiectasias en este tipo de pacientes en el 78% de los casos (95% CI: 69-88%)[22].

Otros estudios, encuentran que la presencia de asma grave (frente a asma moderada)[16,31], de agudizaciones frecuentes[31], de neumonías previas[16], de expectoración crónica[16], el tiempo de evolución del asma[31], la presencia de pólipos nasales[24] y niveles más bajos de FeNO[16], pueden ser factores predictores de bronquiectasias en los pacientes con asma. Con todo esto, Padilla-Galo et al.[16] propuso la escala NOPEs (FeNO con un punto de corte de 20,5 ppb, neumonía, expectoración y severidad de la enfermedad) como herramienta validada para la identificación de los pacientes con bronquiectasias, con una puntuación desde 0 (sin riesgo) hasta 4 (alto riesgo)[11,16].

4) Agudizaciones y mortalidad:

Los primeros estudios de 2007 y 2014[32,33], con sesgos importantes como no realizar TACAR a todos los pacientes, observaron que los asmáticos con bronquiectasias presentaban mayor tiempo de evolución de la enfermedad[32], peor función pulmonar[32], más expectoración crónica[32], mayor número de agudizaciones[33], más visitas al servicio de Urgencias[33], más ingresos hospitalarios[32] y mayor uso de corticoides orales[33] que los pacientes con solo asma. Estudios más recientes con menos sesgos confirman estos resultados, demostrando que los asmáticos graves con bronquiectasias presentan una mayor tasa de agudizaciones del asma[16,23,24,31], mayor consumo de antibióticos[16], más asistencias a urgencias[16] y un mayor número de ingresos hospitalarios que los que no las tienen[34]. Además, encontraron que los pacientes con coexistencia de asma y bronquiectasias tenían un peor control del asma[31], peor función pulmonar[16,23,24,31] y peor calidad de vida[23].

Por otra parte, Ferri et al.[30] y Mao, et al.[35] valoraron las agudizaciones en una cohorte de pacientes diagnosticados de bronquiectasias mediante TACAR, y demostraron que la presencia de asma es un factor independiente de agudización, a pesar de presentar unas bronquiectasias con menores índices de gravedad radiológica y clínica[30].

Se ha observado también que los ingresos por asma y bronquiectasias están aumentando en los últimos años en España, con un incremento también mayor en la estancia hospitalaria y en los costes[2,36].

Con respecto a la mortalidad, en estos pacientes había sido poco estudiada hasta el año 2020 cuando se publicó un trabajo sobre asma grave corticodependiente que observaba mayor mortalidad en los pacientes que asociaban asma y bronquiectasias[37].

Tratamientos:

En la práctica clínica, el asma grave con coexistencia de bronquiectasias se considera a menudo difícil de tratar por ser más refractario al tratamiento asmático habitual[11,12]. Por tanto, el reconocimiento de esta asociación es importante no solo para fines diagnósticos y pronósticos, sino también para la estrategia terapéutica[2,11].

Los corticoides inhalados constituyen la base del tratamiento en el asma bronquial, en cambio en las principales guías de bronquiectasias no recomiendan generalmente su uso, a menos que presenten clínica de hiperreactividad bronquial asociada[38,39]. La guía europea de bronquiectasias sugiere que el diagnóstico de bronquiectasias no debe afectar al uso de corticoides inhalados en los pacientes con asma comórbida, por lo que en estos pacientes con bronquiectasias-asma se deben mantener los corticoides inhalados, aunque es fundamental ajustar muy bien el tratamiento, utilizando las menores dosis posibles[39].

Por otro lado, debido a que el moco es un "rasgo tratable", es evidente que el manejo de las secreciones bronquiales debe ser considerado en pacientes asmáticos con bronquiectasias para prevenir alteraciones funcionales y radiológicas del tracto respiratorio y reducir el número de exacerbaciones[2,11]. Por tanto, conviene realizar tratamientos para mejorar el manejo de las secreciones, como

técnicas de drenaje de secreciones o la rehabilitación respiratoria; o un mejor control de las infecciones con el uso de antibióticos (incluidos los antibióticos inhalados en los casos que cumplan criterios) o antiinflamatorios/inmunomoduladores a largo plazo[2,11,38]. Varios estudios demuestran que el uso de macrólidos a largo plazo puede reducir el número de exacerbaciones, así como el deterioro funcional, y mejorar la calidad de vida de los pacientes con bronquiectasias[40,41] y asma[42].

En relación con el uso de los biológicos (omalizumab, mepolizumab, reslizumab, benralizumab y dupilumab) en estos pacientes, hay distintas series de pacientes publicadas donde se observa una clara reducción de las agudizaciones[43,44,45,46,47], del uso de corticoides orales[44,45,46,47], de la expectoración crónica[47], con mejoría del control[47] y de la función pulmonar[43,46,47].

Conclusiones:

La coexistencia de asma bronquial y bronquiectasias constituye un grupo especial de pacientes descrito cada vez con más frecuencia en la literatura. Ambas enfermedades pueden presentar síntomas similares que pueden confundir en el diagnóstico. Por tanto, es crucial la identificación de este fenotipo caracterizado por la expectoración crónica, agudizaciones e infecciones bronquiales de repetición, y sería interesante la realización de TACAR en aquellos casos severos que presenten un cuadro clínico característico y que no respondan al tratamiento médico habitual.

Por último, el solapamiento del asma bronquial con las bronquiectasias implica un empeoramiento pronóstico de los pacientes al compararlos con aquellos sin bronquiectasias, describiéndose un aumento en el consumo de antibióticos, visitas a urgencias, ingresos hospitalarios y mayor mortalidad. Sería lógico pensar que el manejo terapéutico de estos pacientes debe ser diferente, centrándose en el drenaje de las secreciones bronquiales, el tratamiento de la infección bronquial crónica, y el empleo de broncodilatadores, usando la dosis de corticoide inhalado más baja que permita un buen control de la enfermedad. Como propuestas futuras se está estudiando el papel que podrían desempeñar los fármacos biológicos en esta entidad, siendo interesante encontrar su papel en los casos más severos.

Bibliografía:

1. Guía Española para el manejo del asma. GEMA 5.3. Disponible en: www.gemasma.com
2. Padilla Galo A, Pérez Morales M, Valencia Azcona B, Rubio Moreno M, Olveira Fuster C. Asma y bronquiectasias: relaciones peligrosas. Rev Esp Patol Torac 2023; 35 (2) 145-151.
3. Soriano JB, Kendrick PJ, Paulson KR, Gupta V, Abrams EM, on behalf of GBD Chronic Respiratory Disease Collaborators. Chronic Respiratory Disease Collaborators. Prevalence and attributable health burden of chronic respiratory diseases, 1990-2017: a systematic analysis for the Global Burden of Disease Study 2017. Lancet Respir Med. 2020;8(6):585-596.
4. Abbafati C, Abbas KM, Abbasi-Kangevari M, Abd-Allah F, Abdelalim A, et al. Global burden of 369 diseases and injuries in 204 countries and territories, 1990-2019: a systematic analysis for the Global Burden of Disease Study 2019. Lancet. 2020;396:1204–22.
5. National Institutes of Health. Global strategy for asthma management and prevention. Publication No. 02-3659. Bethesda, MD: National Heart, Lung and Blood Institute; 2002.
6. Quirce S, Melero C, Huerta A, Uría E, Cuesta M. Economic impact of severe asthma exacerbations in Spain: multicentre observational study. J Asthma. 2021;58(2):207-212.
7. Alvarez-Gutiérrez FJ, Blanco-Aparicio M, Casas-Maldonado F, Plaza V, González-Barcala FJ, et al. Documento de consenso de asma grave en adultos. Actualización 2022. Open Respir Arch. 2022;4:100192.
8. Martínez-García MA, Máiz L, Olviera C, Girón RM, de la Rosa D, et al. Normativa SEPAR sobre la valoración y el diagnóstico de las bronquiectasias en el adulto. Arch Bronconeumol 2018;54:79-87.
9. Martínez-García MA, Villa C, Dobarganes Y, Girón R, Máiz L, et al. RIBRON: el registro español informatizado de bronquiectasias. Caracterización de los primeros 1912 pacientes. Arch Bronconeumol. 2021;57(1):28–35.
10. Bueno J, Flors L. Papel de los estudios de imagen en el diagnóstico etiológico de las bronquiectasias: la distribución es la clave. Radiologia. 2017;60(1):39-48
11. Crimi C, Ferri S, Campisi R, Crimi N. The Link between Asthma and Bronchiectasis: State of the Art. Respiration 2020;99:463–476.
12. Crimi C, Ferri S, Crimi N. Bronchiectasis and asthma: a dangerous liaison? Curr Opin Allergy Clin Immunol 2019;19:46–52.
13. Polverino E, Dimakou K, Hurst J, Martinez-Garcia MA, Miravitlles M, et al. The overlap between bronchiectasis and chronic airway diseases: state of the art and future directions. Eur Respir J 2018; 52: 1800328.
14. Neeld DA, Goodman LR, Gurney JW, Greenberger PA, Fink JN. Computerized tomography in the evaluation of allergic bronchopulmonary aspergillosis. Am Rev Respir Dis. 1990; 142: 1.200-5.
15. Paganin F, Trussard V, Seneterre E, Chanez P, Giron J, et al. Chest radiography and high resolution computed tomography of the lungs in asthma. Am RevRespirDis. 1992; 146: 1.084-7.
16. Padilla-Galo A, Olveira C, Fernández de Rota-García L, Marco-Galve I, Plata AJ, et al. Factors associated with bronchiectasis in patients with uncontrolled

asthma; the NOPES score: a study in 398 patients. Respir Res. 2018; 19(1): 43.
17. Bendien SA, van Loon-Kooij S, Kramer G, Huijgen W, Altenburg J, et al. Bronchiectasis in Severe Asthma: Does It Make a Difference? Respiration. 2020; 15:1-9.
18. Polverino E, Dimakou K, Traversi L, Bossios A, Haworth CS, et al. Bronchiectasis and asthma: Data from the European Bronchiectasis Registry (EMBARC). J Allergy Clin Immunol 2024; Feb 23:S0091-6749(24)00189-1
19. Aliberti S, Goeminne PC, O'Donnell AE, Aksamit TR, Al-Jahdali H, et al. Criteria and definitions for the radiological and clinical diagnosis of bronchiectasis in adults for use in clinical trials: international consensus recommendations. Lancet Respir Med. 2021; S2213-2600(21) 00277-0.
20. Lan G, Huang C, Liu Y, Feng Y, Ni Y, et al. How does comorbid bronchiectasis affect asthmatic patients? A meta-analysis. J Asthma. 2021; 58(10):1.314-28.
21. Gupta S, Siddiqui S, Haldar P, Raj JV, Entwisle JJ, et al. Qualitative analysis of high-resolution CT scans in severe asthma. Chest. 2009; 136: 1.521-8.
22. Crimi C, Campisi R, Nolasco S, Ferri S, Cacopardo G, et al. Type 2-High Severe Asthma with and without Bronchiectasis: A Prospective Observational Multicentre Study. J Asthma Allergy. 2021; 14: 1.441-52.
23. Malipiero G, Paoletti G, Blasi F, Paggiaro P, Senna G, et al. Clinical features associated with a doctor-diagnosis of bronchiectasis in the Severe Asthma Network in Italy (SANI) registry. Expert Rev Respir Med. 2021; 15(3): 419-24.
24. Sheng H, Yao X, Wang X, Wang Y, Liu X, et al. Prevalence and clinical implications of bronchiectasis in patients with overlapping asthma and chronic rhinosinusitis: a single-center prospective study. BMC Pulm Med. 2021; 21(1): 211.
25. American Thoracic Society; European Respiratory Society. ATS/ERS recommendations for standardized procedures for the online and offline measurement of exhaled lower respiratory nitric oxide and nasal nitric oxide, 2005. Am J Respir Crit Care Med. 2005 Apr; 171(8): 912–30.
26. Kharitonov SA, Wells AU, O'Connor BJ, Cole PJ, Hansell DM, et al. Elevated levels of exhaled nitric oxide in bronchiectasis. Am J Respir Crit Care Med. 1995 Jun; 151(6): 1889–93.
27. Chen FJ, Liao H, Huang XY, Xie CM. Importance of fractional exhaled nitric oxide in diagnosis of bronchiectasis accompanied with bronchial asthma. J Thorac Dis. 2016; 8: 992-9.
28. Tsikrika S, Dimakou K, Papaioannou AI, Hillas G, Thanos L, et al. The role of noninvasive modalities for assessing inflammation in patients with non-cystic fibrosis bronchiectasis. Cytokine. 2017; 99: 281-6.
29. Dimakou K, Gousiou A, Toumbis M, Kaponi M, Chrysikos S, et al. Investigation of bronchiectasis in severe uncontrolled asthma. Clin Respir J. 2018; 12(3): 1.212-8.
30. Ferri S, Crimi C, Campisi R, Cacopardo G, Paoletti G, et al. Impact of asthma on bronchiectasis severity and risk of exacerbations. J Asthma. 2022; 59(3): 469-75.
31. Ma D, Cruz MJ, Ojanguren I, Romero-Mesones C, Varona-Porres D, et al. Risk factors for the development of bronchiectasis in patients with asthma. Sci Rep. 2021; 11(1):22.820.
32. Oguzulgen K, Kervan F, Ozis T et al. The impact of bronchiectasis in clinical presentation of asthma. Southern Med J. 2007; 100:468-71.
33. Kang HR, Choi GS, Park SJ et al. The effects of bronchiectasis on asthma exacerbations. TubercRespirDis. 2014; 77: 209-14.
34. Coman I, Pola-Bibián B, Barranco P, Vila-Nadal G, Dominguez-Ortega J et al. Bronchiectasis in severe asthma: clinical features and outcomes. Ann Allergy Asthma Immunol. 2018; 120(4): 409-13.
35. Mao B, Yang JW, Lu HW, Xu JF. Asthma and bronchiectasis exacerbation. EurRespir J. 2016; 47: 1.680-6.
36. Sánchez-Muñoz G, López-de-Andrés A, Jiménez-García R, Hernández-Barrera V, Pedraza-Serrano F, et al. Trend from 2001 to 2015 in the prevalence of bronchiectasis among patients hospitalized for asthma and effect of bronchiectasis on the in-hospital mortality. J Asthma. 2021; 58(8):1.067-76.
37. Choi H, Lee H, Ryu J, Chung SJ, Park DW, et al. Bronchiectasis and increased mortality in patients with corticosteroid-dependent severe asthma: a nationwide population study. TherAdvRespir Dis. 2020; 14:1753466620963030.
38. Martínez-García MA, Máiz L, Olviera C, Girón RM, de la Rosa D, et al. Normativa SEPAR sobre el tratamiento de las bronquiectasias en el adulto. Arch Bronconeumol. 2018;54(2):88–98
39. Polverino E, Goeminne PC, McDonnell MJ, Aliberti S, Marshall SE, et al. European Respiratory Society guidelines for the management of adult bronchiectasis. EurRespir J. 2017; 50: 1700629.
40. Altenburg J, de Graaff CS, Stienstra Y, Sloos JH, van Haren EHJ et al. Effect of azithromycin maintenance treatment on infectious exacerbations among patients with non-cystic fibrosis bronchiectasis: the BAT randomized controlled trial. JAMA. 2013; 309(12): 1.251–9.
41. Wong C, Jayaram L, Karalus N, Eaton T, Tong C, et al. Azithromycin for prevention of exacerbations in non-cystic fibrosis bronchiectasis (EMBRACE): a randomised, double-blind, placebo-controlled trial. Lancet. 2012; 380(9.842): 660–7.
42. Gibson PG, Yang IA, Upham JW, Reynolds PN, Hodge S, et al. Effect of azithromycin on asthma exacerbations and quality of life in adults with

persistent uncontrolled asthma (AMAZES): a randomised, double-blind, placebo-controlled trial. Lancet. 2017; 390(10.095): 659–68.

43. Carpagnano GE, Scioscia G, Lacedonia D, Curradi G, Foschino Barbaro MP. Severe uncontrolled asthma with bronchiectasis: a pilot study of an emerging phenotype that responds to mepolizumab. J Asthma Allergy. 2019; 12: 83-90.
44. Oriano M, Gramegna A, Amati F, D´Adda A, Gaffuri M, et al. T2-High Endotype and Response to Biological Treatments in Patients with Bronchiectasis. Biomedicines. 2021; 9(7): 772.
45. Kudlaty E, Patel GB, Prickett ML, Yeh C, Peters AT. Efficacy of type 2-targeted biologics in patients with asthma and bronchiectasis. Ann Allergy Asthma Immunol. 2021; 126(3): 302-4.
46. Crimi C, Campisi R, Cacopardo G, Intravaia R, Nolasco S, et al. Real-life effectiveness of mepolizumab in patients with severe refractory eosinophilic asthma and multiple comorbidities. World Allergy Organ J. 2020; 13(9): 10.0462.
47. Crimi C, Campisi R, Nolasco S, Cacopardo G, Intravaia R, et al. Mepolizumab effectiveness in patients with severe eosinophilic asthma and co-presence of bronchiectasis: A real-world retrospective pilot study. Respir Med. 2021; 185: 10.6491.

Revista SOCAMPAR

CASO CLÍNICO

SÍNDROME DE AICARDI: ABORDAJE RESPIRATORIO DE UNA ENFERMEDAD RARA

AICARDI SYNDROME: RESPIRATORY APPROACH OF A RARE DISORDER

Autores: Miryam Artero Clemente, Ángel Ortega González, Mónica Vázquez Guerra, Marcos Leandro Lafarga Poyo, María De la Cruz Rodríguez, Isaac Abraham Pérez Romero, América Gil fuentes

Hospital General Nuestra Señora del Prado (Talavera de la Reina). Servicio de Neumología

Resumen:
El síndrome de Aicardi-Goutières es un trastorno genético raro, con una incidencia a nivel mundial de 1 por cada 100.000 habitantes, aproximadamente, consiste en la triada clásica de agenesia del cuerpo calloso, lagunas coriorretinianas y espasmos infantiles; siendo, además, muy frecuente, la epilepsia de difícil manejo y las alteraciones de la caja torácica.
Presentamos el caso de una mujer de 24 años con síndrome de Aicardi, la cual acude a nuestra consulta monográfica de ventilación por primera vez en enero de 2024 para valoración de terapias de aclaramiento mucociliar y de la necesidad de oxigenoterapia y ventilación domiciliarias. Finalmente se objetiva un síndrome de hipoventilación alveolar leve mediante el estudio complementario realizado (gasometría arterial, oximetría y capnografía nocturnas) con ajuste de la oxigenoterapia domiciliara y se establece la necesidad de seguimiento evolutivo sucesivo y finalmente de ventilación no invasiva.
Palabras clave: síndrome de Aicardi, cifoescoliosis, tos ineficaz, hipoventilación alveolar, terapias de aclaramiento mucociliar, ventilación no invasiva

Resume:
Aicardi-Goutières syndrome is a rare genetic disorder with a worldwide incidence of approximately 1 per 100.000 inhabitants. It consists of the classic triad of agenesis of the corpus callosum, chorioretinal lacunae, and infantile spasms; difficult-to-manage epilepsy and rib cage disorders are also very common.
We present the case of a 24-year-old woman with Aicardi syndrome, who came to our ventilation clinic for the first time in January 2024 to asses the need of mucociliary clearance therapies, oxygen therapy and home ventilation. During the consultation, mild alveolar hypoventilation syndrome was observed through complementary tests performed (arterial blood gas analysis, nocturnal oximetry, and nocturnal capnography) leading to the adjustment of home oxygen therapy and with the indication for progressive follow-up and finally non-invasive ventilation.
Keywords: Aicardi syndrome, kyphoscoliosis, ineffective cough, alveolar hypoventilation, airway clearance therapies, non-invasive ventilation

Introducción:

El síndrome de Aicardi, es una enfermedad rara que afecta principalmente a mujeres. Suele asociar discapacidad intelectual y epilepsia de difícil control, siendo las alteraciones neurológicas las que condicionan principalmente el pronóstico de estos pacientes. Los pacientes presentan además alteraciones osteoarticulares toracógenas como la presencia de cifoescoliosis que pueden condicionar un trastorno respiratorio progresivo lo que junto a un aclaramiento mucociliar ineficaz puede empeorar la supervivencia y llevar aparejada una mayor tasa de infecciones respiratorias y manifestaciones habituales dentro de un síndrome de hipoventilación alveolar.

Se trata de una patología muy poco frecuente, con una prevalencia aproximada en España a fecha de 2017 de aproximadamente 17 casos, encontrando actualmente en el Área Sanitaria de Talavera un total de dos pacientes.

Por lo tanto, resulta de gran utilidad valorar la morbilidad respiratoria asociada a esta enfermedad.

Observación clínica:

Se expone el caso de una mujer de 24 años con diagnóstico de síndrome de Aicardi, que acude a nuestra Consulta de Ventilación en el HGU de Talavera por primera vez en enero 2024 tras traslado de Área desde Madrid (en seguimiento previo en el HU Niño Jesús y después Hospital 12 de Octubre), con el objeto de valorar la necesidad de readaptación de terapias de aclaramiento mucociliar y valorar la necesidad de ventiloterapia y oxigenoterapia domiciliaria.

Se trata de una paciente dependiente para todas las actividades básicas de vida diaria, con necesidad de desplazamientos en silla de ruedas, y discapacidad intelectual severa con imposibilidad para emitir lenguaje. Presenta epilepsia secundaria con necesidad de varios antiepilépticos (Lacosamida, Clobazam, Ácido Valproico) y además, escoliosis dorsolumbar intervenida en octubre de 2012 ***(Imagen 1)*** a los 14 años de edad, siendo posteriormente

intervenida en 2016 de tenotomía en cadera e isquiotibiales.

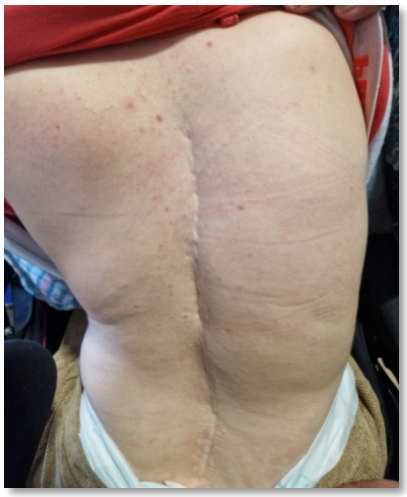

Imagen 1. Se muestra fotografía de la paciente apreciando la escoliosis dorsolumbar intervenida.

A nivel pulmonar, ha requerido varios ingresos hospitalarios por insuficiencia respiratoria en el contexto de atelectasias y mal manejo de secreciones, el último en marzo de 2023; posteriormente es necesaria la colocación de sonda para alimentación por PEG a principios de enero de 2024 por episodios recurrentes de atragantamiento y alto riesgo de broncoaspiración. La paciente emplea en domicilio oxigenoterapia a demanda, es decir sólo si la precisa en caso de desaturaciones y también dispone de nebulizador y aspirador de secreciones junto a terapia de tos asistida mecánica con dispositivo Cough-assist E-70 que apenas emplea por mala tolerancia.

Será valorada por nuestra parte en una primera visita en enero de 2024, donde se procederá a readaptar la terapia de tos asistida mecánica implementando unas presiones definitivas más elevadas de ±30 cmH_2O y unos tiempos de I: 2 segundos y E: 2.7 segundos con un flujo bajo, aunque continuará con tolerancia regular del dispositivo.

En la consulta posterior, en febrero de 2024, se procede a realizar una valoración específica de una potencial hipoventilación alveolar mediante gasometría arterial y oximetría nocturna. Los padres nos refieren que durante la noche del registro oximétrico la paciente había presentado hasta tres crisis comiciales presenciadas. Se objetiva a la mañana siguiente de la prueba hipercapnia leve en vigilia en la gasometría arterial basal (pH 7.41, pO_2 81, pCO_2 48.9, HCO_3 29.1) y en la oximetría nocturna basal datos de hipoventilación (SatO2 media 87.1%, CT90 del 67%, CT85 del 11% y ODI 4% de 1.3/h) Asimismo, se pueden evidenciar episodios de desaturación que coinciden con las crisis comiciales explicadas por los padres y de manera más específica tras la primera crisis en que se aprecia desaturación por debajo del 80% ***(Imagen 2)***.

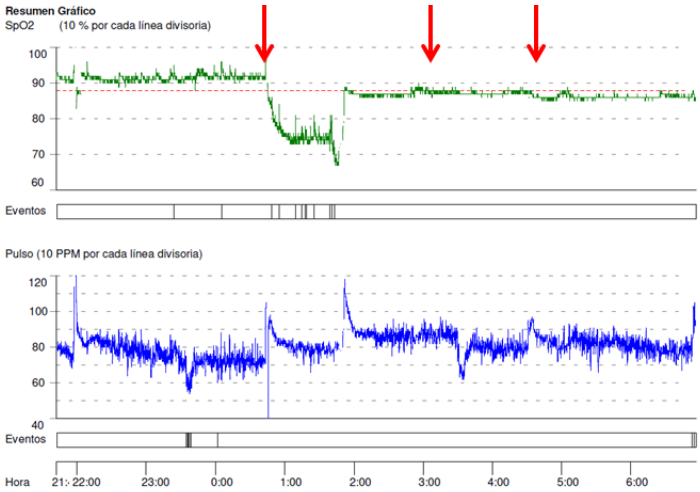

Imagen 2. Oximetría nocturna basal. Se aprecian tres episodios de desaturación (flechas rojas) que coinciden con los episodios comiciales señalados por los padres.

En la noche siguiente, se realiza tanto oximetría como capnografía nocturna ***(Imágenes 3 y 4)***, obteniéndose un registro horario de un total de 8 horas y 30 minutos, apreciándose un valor medio de EtCO2 de 36 mmHg (mínimo 25, máximo 45), una saturación media de oxígeno de 94% (mínima 85%, máxima 99%), y una frecuencia cardíaca media de 91 lpm (máxima de 150, mínima de 61). Como conclusión, en el registro no se aprecian niveles elevados de EtCO2, manteniendo la paciente una adecuada saturación de oxígeno durante la noche. Los padres no notaron una secuencia de crisis epilépticas como en la noche anterior.

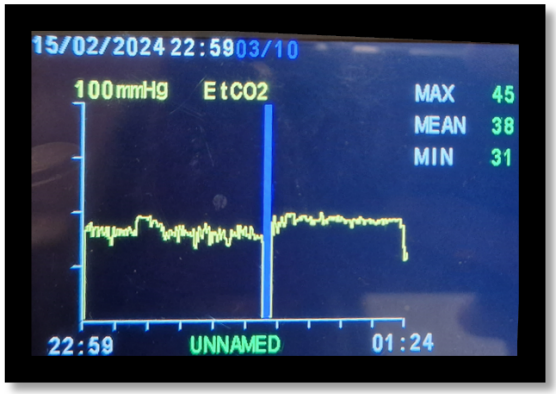

Imagen 3. Capnografía nocturna basal. Registro horario 22:59h a las 01:24h, se aprecia valor medio de $EtCO_2$ de 38 mmHg (mínimo 31, máximo 45)

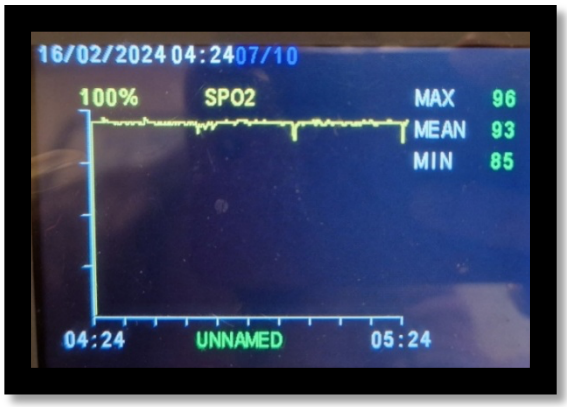

Imagen 4. Oximetría nocturna basal. Registro horario 04:24h a las 05:24h, se aprecia valor medio de $SatO_2$ de 93% (mínimo 85, máximo 96)

En mayo de 2024 se iniciaba ventilación no invasiva domiciliaria con sistema BiPAP ST y empleo de olivas nasales junto a oxigenoterapia fija diurna ante un cuadro de infección respiratoria de vías bajas por Stenotrophomona maltophila y atelectasia derecha. La paciente asimismo había iniciado tratamiento complementario con chaleco percusivo en el mes anterior. En septiembre se objetivaba en consulta un uso de la ventilación de 4-6 horas por noche retirándose las olivas frecuentemente por lo que se introduce interfase nasal. En enero de 2025 ya no precisaba oxigenoterapia diurna por mejoría y había aumentado su adhesión a la ventilación (unas 5 horas por noche) con adecuado control capnográfico mediante presiones moderadas (IPAP 13 y EPAP 7). En marzo de 2025 ingresa en Neumología nuevamente por cuadro de neumonía adquirida en la comunidad sin descompensación hipercápnica.

Por lo tanto, desde el planteamiento inicial de una paciente con hipoventilación alveolar leve según criterios gasométricos, sin criterios estrictos actualmente de iniciar ventilación mecánica no invasiva en un contexto previsible de intolerancia a la misma y con necesidad inicial de ajuste de medios de aclaramiento mucociliar se realiza transición a la indicación de ventilación no invasiva siempre indicando a la familia una pauta estricta de actuación incluyendo el ajuste de la oxigenoterapia durante las crisis comiciales.

Discusión:

El síndrome de Aicardi-Goutières es una patología rara que afecta a mujeres salvo algún caso excepcional en varones con síndrome de Klinefelter (47 XXY) ya que aunque se desconoce la causa exacta[1], se cree que consiste en un trastorno esporádico causado por diferentes mutaciones de un gen ligado al cromosoma X[2], que causa mortalidad embrionaria en varones[3].

En un estudio de 2008, se estima que la prevalencia de esta entidad a nivel mundial sería de aproximadamente 4000 casos. Respecto a las tasas de incidencia, otros estudios estimaron una incidencia de 1 por cada 100.000 nacidos vivos en Estados Unidos[4].

Se caracteriza por la triada clásica de espasmos infantiles, agenesia (o hipogenesia) del cuerpo calloso y lagunas coriorretinianas. Se suele asociar a discapacidad intelectual y epilepsia de difícil control, como es el caso de nuestra paciente.

A nivel neurológico, aparte de la agenesia del cuerpo calloso que puede ser detectada en las ecografías prenatales de rutina, pueden existir otras alteraciones entre las que destacan: ventriculomegalia, heterotopias corticales y periventriculares, paquipolimicrogiria, formaciones quísticas intracraneales y papilomas de los plexos coroideos[1]. Sobre todo, son característicos los espasmos infantiles con patrón electroencefalográfico de hipsarritmia atípica en los primeros meses de nacimiento. Conforme avanza la edad las convulsiones focales son las más frecuentes[1].

A nivel oftalmológico, son muy características de este síndrome, las lagunas coriorretinianas que se localizan en la zona de alrededor de la papila y tienen una apariencia hipopigmentada de tonalidad amarillenta-pálida. No suelen comprometer la agudeza visual del paciente y pueden existir otras afecciones oftalmológicas como cataratas, o desprendimiento de retina[5].

A nivel osteoarticular cabe destacar las anomalías costovertebrales como hemivértebras, vértebras fusionadas o costillas flotantes, que pueden condicionar escoliosis, hasta en el 50% de los pacientes[2].

Por todo ello, en general los pacientes afectos con este síndrome tienen una esperanza de vida reducida, que puede variar desde meses a años en función de las anomalías a nivel del sistema nervioso central[1]. En un estudio realizado, la mediana de edad al fallecer fue de 18.5 años y se refiere el caso de una mujer de 49 años, afecta de una forma leve, siendo la de mayor edad conocida[2]. En el Área Sanitaria de Talavera, aparte del caso clínico presentado, existe otra paciente de 38 años y diagnóstico compatible con Síndrome de Aicardi que actualmente está pendiente de valoración por nuestro servicio.

A nivel respiratorio, en estos pacientes dadas las alteraciones neurológicas que presentan y el desarrollo de cifoescoliosis, se recomienda vigilancia estrecha del riesgo de aspiración y la posible insuficiencia ventilatoria asociada respectivamente[2]. Sin embargo, no existe actualmente un conocimiento exhaustivo de la evolución respiratoria de la enfermedad, posiblemente por su baja prevalencia y limitada supervivencia. En el caso de nuestra paciente, valorada mediante oximetría y capnografía nocturnas y gasometría arterial, se puede llegar a la conclusión de que presentaría un síndrome de hipoventilación alveolar leve al inicio del seguimiento, sin criterios definitivos iniciales de ventilación mecánica no invasiva y con una previsible dificultad de adhesión terapéutica, aunque sí requería de oxigenoterapia en los episodios puntuales de desaturación asociados a las crisis convulsivas que suelen ser muy frecuentes en estos pacientes. Además, se estableció la necesidad de optimizar la terapia mecánica de tos asistida y chaleco percusivo para alcanzar un adecuado

aclaramiento mucociliar. La evolución tórpida posterior llevó a nuestro equipo a implementar ventilación no invasiva con una tolerancia inicial solo intermitente, pero alcanzando una relativa estabilidad ventilatoria siendo esencial llevar a cabo un seguimiento exhaustivo en consultas sucesivas.

Bibliografía:

1. Toledo-Gotor C, García-Muro C, Heras M de P de las, Pasamón-García S, Salvá-Artega M, García-Oguiza A, et al. Síndrome de Aicardi: revisión bibliográfica. Pediatría (Asunción). 2023;50(1):64-71.
2. Sutton VR, Van den Veyver IB. Aicardi Syndrome. En: Adam MP, Feldman J, Mirzaa GM, Pagon RA, Wallace SE, Bean LJ, et al., editores. GeneReviews® [Internet]. Seattle (WA): University of Washington, Seattle; 1993 [citado 19 de febrero de 2024]. Disponible en: http://www.ncbi.nlm.nih.gov/books/NBK1381/
3. Ha TT, Burgess R, Newman M, Moey C, Mandelstam SA, Gardner AE, et al. Aicardi Syndrome Is a Genetically Heterogeneous Disorder. Genes (Basel). 2023;14(8):1565.
4. Adang L, Gavazzi F, De Simone M, Fazzi E, Galli J, Koh J, et al. Developmental Outcomes of Aicardi Goutières Syndrome. J Child Neurol. 2020;35(1):7-16.
5. Galdós M, Martínez R, Prats JM. Síndrome de Aicardi: variabilidad fenotípica y factores pronósticos. Arch Soc Esp Oftalmol. 2008;83(1):29-35.

Revista SOCAMPAR

CASO CLÍNICO

DOCTORA, DE DÓNDE VIENE MI TROMBO

DOCTOR, WHERE DOES MY THROMBUS COME FROM

Autores: Olivares Mendoza, M. A., Chiriboga Sánchez J.G., Garrido Sólvez M., Colomer Delgado R.P., Moscardó Orenes M.A., López Miguel P

Servicio de Neumología. Complejo Hospitalario Universitario de Albacete. Albacete

Resumen:
La enfermedad tromboembólica venosa (ETEV) entre la que se incluye el tromboembolismo pulmonar (TEP) se puede producir cuando ocurre estasis, lesión endotelial e hipercoagulabilidad. Los factores de riesgo predisponentes a estas alteraciones son varios y según sus características se pueden considerar predisponentes o no predisponentes. Esta clasificación es importante a la hora de determinar el tiempo de anticoagulación y el seguimiento tras el evento.
Presentamos el caso de una mujer joven con antecedente de toma de anticoncepción oral y realización reciente de ablación de una taquicardia supraventricular paroxística (TSVP) que sufre un TEP de riesgo intermedio-alto que precisa trombolisis local. Pese a la conjunción de factores predisponentes para ETEV que presentaba la paciente, destacamos el antecedente de la ablación por no estar descritos frecuentemente en la literatura en relación con este tipo de arritmia y mucho menos de esta gravedad, ya que suelen ser asintomáticos. En cualquier caso se trata de un TEP provocado y así deberá enfocarse en su valoración posterior.
Palabras clave: enfermedad tromboembólica venosa, tromboembolismo pulmonar, ablación por catéter, taquicardia supraventricular paroxística, taquicardia por reentrada intranodal.

Resume:
Venous thromboembolic disease (VTE), including pulmonary embolism (PE), can occur when stasis, endothelial injury, and hypercoagulability are present. The predisposing risk factors for these alterations are diverse and, depending on their characteristics, can be classified as predisposing or non-predisposing. This classification is crucial in determining the duration of anticoagulation and follow-up after the event.
We present the case of a young woman with a history of oral contraceptive use and recent ablation of a paroxysmal supraventricular tachycardia (PSVT) who suffers an intermediate-high risk PE requiring local thrombolysis. Despite the presence of predisposing factors for VTE in the patient, we highlight the history of ablation, as it is not frequently described in the literature in relation to this type of arrhythmia, and even less so with this severity, since they are usually asymptomatic. In any case, it is a provoked PE and should be approached as such in subsequent evaluation.
Keywords: venous thromboembolic disease, pulmonary embolism, catheter ablation, paroxysmal supraventricular tachycardia, atrioventricular nodal reentrant tachycardia

Introducción:

Se trata de una mujer de 45 años que ingresa en Neumología procedente de la unidad de cuidados intensivos (UCI) por un tromboembolismo pulmonar (TEP).

Como antecedentes la paciente no tiene alergias medicamentosas conocidas. Niega consumo de tabaco ni otros hábitos tóxicos. Padece de migraña menstrual, por lo que toma anticonceptivos hormonales orales (ACHO) con Levonorgestrel/Etinilestradiol desde los 16 años. Presenta linfedema grado I en miembros inferiores (MMII) con uso de medias compresivas. Había sido intervenida recientemente para ablación de vía lenta por reentrada intranodal como tratamiento de su TSVP. Había sido operada hacía años de hernioplastia umbilical y cesárea. Entre los antecedentes neumológicos la paciente nunca había sido valorada previamente por nosotros, no presentaba criterios de bronquitis crónica, hiperreactividad bronquial, no había precisado tratamiento con broncodilatadores ni tenía antecedentes de neumonía contacto o infección por tuberculosis, pleuresías ni enfermedad tromboembólica previa. Negaba disnea con los esfuerzos (clase funcional según la mMRC 0/4) y tenía una vida activa.

Observación clínica:

La paciente acude a urgencias del Hospital General de Albacete el 01/12/2024 por clínica de dolor, edema, parestesias, frialdad e impotencia funcional en miembro inferior derecho (MID). Refería que desde la realización del cateterismo con acceso por la vena femoral derecha para la ablación de la TSVP el 27/11/2024 presentaba dolor inguinal, equimosis en el lugar de punción, leve impotencia funcional al caminar y sensación de acorchamiento en esa extremidad, pero ese día presentaba brusco empeoramiento con aparición de edema. En urgencias destaca a la exploración edema sin fóvea hasta

raíz de muslo de MID, con un dímero D de 15542, PCR de 26 y troponina T ultrasensible (TnTus) de 6. Se realiza ecografía doppler venosa de miembros inferiores (MMII) con visualización de signos de trombosis a nivel de venas femoral, ilíaca común e ilíaca externa derechas. Se intenta realización de estudio tomográfico para confirmar hallazgos, pero la paciente comienza en ese momento con taquicardia, dolor torácico, disnea brusca y desaturación hasta el 85%. Se realiza entonces angioTC torácico urgente en el que describen TEP masivo acabalgado entre las arterias pulmonares principales y afectando a lobares y segmentarias bilateralmente con extensas áreas de alteración de la perfusión sobre todo en lóbulos inferiores. Asimismo, presenta aumento del tamaño del ventrículo derecho (VD) e inversión de septo interventricular (SIV). Se amplía el estudio con tomografía computarizada (TC) venosa abdominal y de MMII, en la que se confirma trombo en vena ilíaca común, externa y femoral común derechas. En ecocardiograma realizado a pie de cama se muestra un VD ligera-moderadamente dilatado, con función sistólica que impresiona de preservada. En la seriación de troponinas se habían elevado a 611. La paciente ingresa en UCI manteniéndose hemodinámicamente estable, con inicio de anticoagulación con heparina sódica no fraccionada y practicándose trombolisis local con activador del plasminógeno recombinante, (rTPA) por cateterismo derecho el 02/12/24 a nivel de arteria pulmonar izquierda por presentar mayor carga trombótica. En cateterismo de control a las 24 horas se objetiva mejoría de las presiones en circulación pulmonar y desaparición del trombo a este nivel, con excelente perfusión periférica. Finalizada la trombolisis se cambia a heparina de bajo peso molecular (HBPM) a dosis anticoagulantes. No presentó anemización, con hemoglobina mantenida de 11.7 mg/dl y plaquetas en rango. Requiere tratamiento con oxigenoterapia, manteniéndose eupneica con saturación de oxígeno al 95% con gafas nasales a 2 lpm. El 04/12/24 la paciente sale de UCI a planta de Neumología.

A su salida a planta de Neumología la paciente portaba oxigenoterapia con gafas nasales a 2 lpm, que se pueden retirar a las 24 horas. Tras 5 días de tratamiento con heparina a dosis anticoagulante inicia Dabigatrán a dosis de 150 mg cada 12 horas, sin incidencias. Valorada por Ginecología durante el ingreso que propone otras posibles opciones de tratamiento como alternativa a los ACHO. Permanece afebril y hemodinámicamente estable, siendo de alta sin oxigenoterapia el 09/12/24 con cita de control en la consulta monográfica de TEP de Neumología en aproximadamente 3 meses.

Discusión:

La TEP consiste en el enclavamiento de un trombo desprendido desde el territorio venoso, más frecuentemente procedente de una trombosis venosa profunda (TVP) desde los MMII, en las arterias pulmonares. Los factores de riesgo para desarrollar la trombosis están relacionados con uno o varios de los mecanismos etiopatogénicos de la enfermedad: estasis, lesión endotelial e hipercoagulabilidad (1). Las clasificaciones más recientes dividen los factores de riesgo de sufrir trombosis en dos categorías: hereditarios o adquiridos, y estos a su vez se diferencian en desencadenantes o no desencadenantes. En base a esto podemos dividir los episodios de TEP en provocados, cuando existen factores desencadenantes, y no provocados o idiopáticos. La identificación de la causa predisponente a esta enfermedad nos va a ser de importancia en el seguimiento y a la hora de determinar la duración del tratamiento anticoagulante, aunque en ciertas ocasiones es difícil distinguir entre episodios provocados e idiopáticos (2).

Los factores de riesgo desencadenantes o provocadores se asocian de forma directa a la aparición de ETEV. Los más frecuentes son la cirugía, cáncer activo, inmovilización, viajes prolongados, embarazo, el tratamiento con anticonceptivos orales y el uso de catéteres intravasculares permanentes. Los factores no desencadenantes aumentan el riesgo individual de desarrollar la enfermedad y entre estos destacan la edad avanzada, insuficiencia venosa, obesidad, enfermedades reumatológicas, anticuerpos antifosfolípidos, enfermedades cardiovasculares, tabaquismo y ETEV previa. Por supuesto la combinación de ambos tipos de factores incrementa aún más el riesgo de ETEV (2)

En el caso de nuestra paciente tomaba tratamiento anticonceptivo combinado con estrógenos y progestágenos, que están asociados a un aumento de 2 a 6 veces el riesgo de desarrollar ETEV respecto a mujeres de la misma edad que no los tomen (2). Pero lo interesante de nuestro caso es el antecedente del tratamiento de la TSVP mediante la ablación de la vía lenta intranodal. Si realizamos una búsqueda de eventos tromboembólicos tras la realización de ablación por catéter de arritmias cardiacas encontraremos mucha información sobre este factor de riesgo en casos de fibrilación auricular (FA). Sin embargo, existe menos información a este respecto en pacientes tratados por TSVP. Un caso clínico publicado en 2008 expone el caso de un paciente varón de 21 años sin otros factores de riesgo en que se observaba mediante ecocardiografía transesofágica (ETE) un trombo en el ventrículo derecho al día siguiente de la ablación de la vía lenta de una taquicardia por reentrada nodal, apareciendo a los 4 días un trombo en una arteria pulmonar segmentaria en la TC, estando el paciente asintomático en todo momento y sin alteraciones analíticas (3). En un estudio prospectivo realizado en Estados Unidos en el que se incluyeron 276 pacientes con edades comprendidas entre los 15 y los 98 años en los que se realizó ablación de taquicardia por reentrada, solo hubo 1 caso descrito de aparición de TVP y TEP (4). Jackman et al. describían en su estudio con 80 pacientes tratados con ablación de TSVP que solo 1 presentaba un pequeño TEP a los 3 días del procedimiento y en otros 3 se observaron mediante ETE trombos asintomáticos en vena cava y aurícula derecha (5).

En un estudio multicéntrico publicado en 2004 por Doldi et al. informaron una baja incidencia de TEP relacionada con la ablación por catéter (CA) (0.03%), tras

analizar más de 47,000 procedimientos de este tipo por arritmias cardíacas, incluyendo taquicardia supraventricular, flutter auricular, FA y taquicardia ventricular, realizados en tres centros terciarios alemanes durante un período de 15 años. Las pacientes que sufrieron TEP fueron predominantemente mujeres, sin que hubiera diferencias en otras características clínicas principales. Los autores informaron de un total de 14 pacientes con TEP, de los cuales 2 presentaron un desenlace fatal debido a TEP masiva y en la mitad se detectó coagulopatía (6).

En una revisión sistemática recientemente publicada sobre TEP tras ablación de arritmias cardiacas concluyen que la cateterización del corazón derecho predispone al TEP, siendo más frecuente esta complicación en procedimientos realizados mediante el acceso venoso femoral y que además es mucho más frecuente de que se trate de una enfermedad asintomática, por lo que suelen pasarse por alto en la práctica clínica habitual. Como factores de riesgo potenciales de evento trombótico relacionados con el procedimiento destacan la punción venosa, que altera la superficie y función endotelial, la inserción de vainas y catéteres de mapeo, que activa la cascada de coagulación, la obstrucción del lumen venoso por múltiples vainas/catéteres, el uso de vendajes compresivos inguinales o el reposo prolongado en cama posterior (mencionar que nuestra paciente refería disminución de la actividad física secundaria a molestias en zona de punción), la ablación endocárdica, que induce necrosis miocárdica e inflamación tisular y la energía de radiofrecuencia, que es trombogénica (7).

Podemos decir entonces que la ablación por catéter de arritmias conlleva ciertos factores predisponentes al desarrollo de ETEV, aunque esta no suele ser frecuente ni clínicamente relevante. En el caso de nuestra paciente sí se trató de un TEP de riesgo intermedio-alto, pero también presentaba otros factores predisponentes (el sexo y la toma de ACHO) que pudieron influir en la aparición del cuadro, no pudiendo señalar el procedimiento cardiológico como única causa. Sin embargo, considero relevante la descripción de este caso pues existen pocos descritos de TEP tras este tipo de ablación al tratarse concretamente de una TSVP y mucho menos de esta gravedad. En cualquier caso, hay que recordar que se trata de un TEP provocado y así deberá enfocarse en su seguimiento en consulta.

Bibliografía:

1. Uresandi F, Monreal M, García-Bragado F, Domenech P, Lecumberri R, Escribano P, et al. Consenso nacional sobre el diagnóstico, estratificación de riesgo y tratamiento de los pacientes con tromboembolia pulmonar. Arch Bronconeumol. 1 de diciembre de 2013;49(12):534-47.
2. Otero Candelera R, Jara Palomares L, Barrios Barreto D. Sección VIII. Patología Pulmonar Vascular Pulmonar. 62. Enfermedad tromboembólica venosa. Manual de Neumología y Cirugía Torácica 4ª edición [Internet]. [citado 11 de febrero de 2025]. Disponible en: https://separ.wademi.com/neumo/contenido.php?id_se=22&id_ca=191
3. Kiliszek M, Koźluk E, Ścisło P. Unusual thrombo-embolic event after radiofrequency ablation. EP Eur. 1 de mayo de 2008;10(5):609.
4. Kihel J, Costa AD, Kihel A, Roméyer-Bouchard C, Thévenin J, Gonthier R, et al. Long-term efficacy and safety of radiofrequency ablation in elderly patients with atrioventricular nodal re-entrant tachycardia. EP Eur. 1 de junio de 2006;8(6):416-20.
5. Jackman WM, Beckman KJ, McClelland JH, Wang X, Friday KJ, Roman CA, et al. Treatment of Supraventricular Tachycardia Due to Atrioventricular Nodal Reentry by Radiofrequency Catheter Ablation of Slow-Pathway Conduction. N Engl J Med. 30 de julio de 1992;327(5):313-8.
6. Doldi F, Geßler N, Anwar O, Kahle AK, Scherschel K, Rath B, et al. In-Hospital Pulmonary Arterial Embolism after Catheter Ablation of Over 45,000 Cardiac Arrhythmias: Individualized Case Analysis of Multicentric Data. Thromb Haemost. septiembre de 2024;124(9):861-9.
1. 7. Mujovic N, Potpara TS. Pulmonary Thromboembolism after Catheter Ablation of Cardiac Arrhythmias. Thromb Haemost. 26 de julio de 2024;124:870-3.

Revista SOCAMPAR

CASO CLÍNICO

UNA CAUSA POCO HABITUAL DE HIPERTENSIÓN PULMONAR

AN UNUSUAL CASE OF PULMONARY HYPERTENSION

Autores: Perea Rozas, R.; Reyes Mena, N.; Vázquez Guerra, M.; Artero Clemente, M.; Ortega González, Á

Servicio de Neumología. Hospital de Talavera de la Reina

Resumen:
La enfermedad venooclusiva pulmonar (EVOP) es una causa rara hipertensión arterial pulmonar (HAP), con una serie de manifestaciones clínico-radiológicas y unas pruebas de función pulmonar que nos pueden orientar hacia el diagnóstico de una enfermedad con un pronóstico desfavorable si no se lleva a cabo un trasplante pulmonar. Se presenta el caso de una mujer de 69 años con hipertensión pulmonar y tromboembolismos pulmonares de repetición que se diagnostica de probable EVOP tras descartar otras posibles causas y objetivar una mala respuesta a triple terapia vasodilatadora específica.
Palabras clave: enfermedad venooclusiva pulmonar, hipertensión pulmonar, tromboembolismo pulmonar.

Resume:
Pulmonary veno-occlusive disease (PVOD) is a rare cause of pulmonary arterial hypertension (PAH), characterized by a series of clinical and radiological manifestations, along with pulmonary function tests that can guide us toward the diagnosis of a disease with a poor prognosis if lung transplantation is not performed. We present the case of a 69-year-old woman with pulmonary hypertension and recurrent pulmonary embolisms, who was diagnosed with probable PVOD after ruling out other possible causes and observing a poor response to specific triple vasodilator therapy
Keywords: Pulmonary veno-occlusive disease, pulmonary hypertension, pulmonary embolism.

Introducción:

La enfermedad venooclusiva pulmonar es una entidad poco frecuente que forma parte de las patologías causantes de hipertensión arterial pulmonar, dentro del grupo 1 (subgrupo 1´) de hipertensión pulmonar. Se caracteriza por la afectación del sistema venoso pulmonar, la lesión anatomopatológica característica es la obliteración de las pequeñas venas pulmonares por engrosamiento fibroso intimal y la proliferación capilar irregular. Se produce, como consecuencia, un aumento progresivo en la resistencia vascular pulmonar, que finalmente puede generar insuficiencia cardíaca derecha y la muerte. Como factores desencadenantes de la enfermedad se han descrito el tabaco, la exposición a disolventes orgánicos como el tricloroetileno, agentes quimioterápicos, enfermedades autoinmunes y, como se ha demostrado recientemente, mutaciones en el gen EIF2AK4.

En cuanto al diagnóstico, se pueden apreciar unas manifestaciones clínicas poco específicas. El síntoma principal es la disnea de esfuerzo, muchas veces presentando clase funcional avanzada en el momento del diagnóstico. A la auscultación cardíaca, nos podemos encontrar desdoblamiento y reforzamiento del segundo tono o soplo de insuficiencia tricúspide. Se deben realizar, de inicio, pruebas complementarias generales para HTP, como son el ecocardiograma transtorácico (ETT), que sirve como punto de partida en el diagnóstico diferencial. Al buscar una causa de HTP, hay algunas pruebas que nos pueden orientar de forma más específica al diagnóstico, como es el TAC torácico de alta resolución (TACAR), que se trata de la herramienta diagnóstica no invasiva de elección, siendo posible observar una tríada característica: vidrio deslustrado, líneas septales y adenopatías mediastínicas. En estos pacientes, las pruebas de función respiratoria se ven afectadas de forma más marcadas con respecto a otras entidades del espectro de la HTP, con una importante disminución de la capacidad de difusión del CO (DLCO), así como un menor consumo pico de oxígeno en las pruebas de esfuerzo cardiopulmonares. Avanzando en el diagnóstico diferencial, si se realiza un cateterismo cardíaco derecho nos encontraremos una elevada presión arterial pulmonar media (PAPm) y con una presión de enclavamiento pulmonar normal, ya que la lesión anatomopatológica de la EVOP se encuentra en las pequeñas vénulas localizadas justo después del lecho capilar.

Con respecto al tratamiento, cabe mencionar que la obstrucción de las vénulas postcapilares producen un aumento retrógrado de la presión, por lo que sube la presión capilar y puede llegar a existir edema pulmonar. Por ello, el tratamiento vasodilatador específico y el test vasodilatador agudo en estos pacientes tiene el potencial de provocar edema agudo de pulmón. Hasta la fecha, el único tratamiento curativo definitivo es el trasplante pulmonar, y de no llevarse a cabo, el pronóstico es muy desfavorable (entre 12 y 24 meses), significativamente peor que en otros tipos de HAP[1-3].

Observación clínica:

Mujer de 69 años con antecedentes personales relevantes de asma persistente leve controlado en tratamiento inhalado con furoato de fluticasona/vilanterol (184/22 mcg/inh), bronquiectasias cilíndricas, artritis reumatoide seropositiva erosiva con secuelas severas, espondiloartrosis lumbar severa y protrusiones discales múltiples que condicionan dificultades para la deambulación, que ingresa en el Servicio de Neumología de nuestro hospital en noviembre de 2019 tras objetivarse tromboembolismo pulmonar (TEP) bilateral en rama segmentaria apical del lóbulo inferior derecho en TAC torácico solicitado de forma ambulatoria como parte de estudio de hipertensión pulmonar severa (presión de arteria pulmonar sistólica -PAPS- estimada en 81 mmHg por ETT). Se inicia terapia anticoagulante y, tras una mejoría inicial de la PAPS a principios de 2020, vuelve a ingresar por un TEP bilateral en junio de 2020 con un nuevo empeoramiento de los hallazgos en ETT (PAPS estimada en 85 mmHg). Tras un corto ingreso, precisa nueva hospitalización en agosto por un ictus isquémico, iniciándose antiagregación, y poco después se solicita desde consultas externas gammagrafía de ventilación/perfusión para descartar hipertensión pulmonar tromboembólica crónica (HTPTEC), que resulta negativo. Con estos resultados se remite a la Unidad de Hipertensión Pulmonar de referencia, iniciando triple terapia vasodilatadora específica con riociguat, epoprostenol y macitentán, presentando una respuesta muy desfavorable. Se establece entonces el diagnóstico de probable enfermedad venooclusiva, sin reunir criterios suficientes para considerar trasplante pulmonar. Ante el importante deterioro clínico, la paciente pasa a cargo de la Unidad de Cuidados Paliativos y fallece ese mismo mes.

.

Discusión:

La enfermedad venooclusiva pulmonaruna rara causa de hipertensión pulmonar. Tras varios episodios de TEP y una persistente elevación de la PAPm en los ETT de control, se deriva a la Unidad de Hipertensión Pulmonar de referencia, donde se realiza el diagnóstico tras objetivar un claro empeoramiento al instaurar una terapia vasodilatadora específica.

La hipertensión pulmonar es una enfermedad que se debe sospechar al atender a cualquier paciente con una desproporcionada disnea al esfuerzo, siendo las enfermedades cardíacas y pulmonares crónicas las causas subyacentes más frecuentes (grupos 2 y 3), en cuyo caso el tratamiento vasodilatador no está indicado. Ante la aparición de TEP de repetición, siempre se debe descartar una HTPTEC. Finalmente, se puede llegar al diagnóstico de exclusión de HAP, sin embargo, una inadecuada respuesta al arsenal terapéutico vasodilatador puede hacer sospechar etiologías más infrecuentes como la EVOP. Este juicio clínico cobrará más coherencia si además observamos signos radiológicos característicos (vidrio deslustrado, adenopatías mediastínicas y líneas septales) junto con una desmesurada caída de la DLCO. Hasta la fecha el único tratamiento curativo de la enfermedad es el trasplante de pulmón, si el paciente reúne criterios para ser incluido en lista de espera.

Bibliografía:

1. Barberà, J. A., Román, A., Gómez-sánchez, M. Á., Blanco, I., Otero, R., López-reyes, R., Otero, I., Pérez-peñate, G., Sala, E., & Escribano, P. (2018). Guía de diagnóstico y tratamiento de la hipertensión pulmonar: resumen de recomendaciones. Archivos de bronconeumología, 54(4), 205–215. Https://doi.Org/10.1016/j.Arbres.2017.11.014
2. Humbert, M., Poland, A. T., Simonneau, G., Peacock, A., Ángel, M., Sánchez, G., Hansmann, G., Klepetko, W., Bélgica, P. L., Matucci, M., Mcdonagh, T., Unido, R., Pierard, L. A., Suiza, P. T. T., & Zompatori, M. (2016). Guía ESC / ERS 2015 sobre diagnóstico y tratamiento de la hipertensión pulmonar. Grupo de trabajo conjunto para el diagnóstico y tratamiento de la hipertensión pulmonar aprobada por la association for european paediatric and congenital cardiology (AEPC). reviesp cardiol., 69(2), 1–62.
3. Ortiz-bautista, c., Hernández-gonzález, I., & Escribano-subías, P. (2017). Pulmonary veno-occlusive disease and pulmonary capillary hemangiomatosis. Medicina clinica, 148(6), 265–270. Https://doi.Org/10.1016/j.Medcli.2016.11.031

Normas de publicación

El trabajo debe tener una carta de presentación dirigida al Comité Editorial en la que se hable de la aportación que supone. Debe constar el nombre de los autores en orden, con su lugar de origen, y el autor para la correspondencia, con su email y datos para localización. Constará en esta carta la cesión del *Copyright* y la declaración de posibles conflictos de interés.

Se enviará como documento adjunto a revistasocampar@gmail.com, especificando en el asunto el tipo de trabajo del que se trata (editorial, revisión, original, caso clínico…).

- *Editorial.* Será un comentario crítico que realiza un experto sobre un trabajo original que se publica en el mismo número de la revista o por encargo sobre un tema de actualidad. La extensión máxima será de cuatro páginas DIN A4 en letra *Times New Roman*, cuerpo 12 y a doble espacio. El contenido del artículo puede estar apoyado en un máximo de 10 citas bibliográficas.
- *Originales.* Hacen referencia a trabajos de investigación clínica o experimental en patología respiratoria. Los diseños recomendados son de tipo analítico en forma de encuestas transversales, estudios de casos y controles, estudio de cohortes y ensayos controlados. La extensión máxima recomendada es de doce páginas DIN A4 y se aceptarán hasta 6 figuras y 6 tablas. Es aconsejable que el número de firmantes no sea superior a seis. Debe constar de resúmenes en español e inglés, palabras claves en español e inglés, introducción, material y métodos, resultados, discusión y bibliografía.
- *Artículos de revisión.* Pretenderán hacer una revisión de un tema. En ocasiones, y según las circunstancias, podrán ser encargados. No deberán tener, por regla general, una extensión mayor de quince páginas DIN A4. El número de firmantes no será superior a seis. Debe constar de resúmenes en español e inglés, palabras claves en español e inglés, introducción, desarrollo, conclusión y bibliografía.
- *Cartas al director.* Se permitirá el comentario u objeciones relativas a artículos publicados en la revista y las observaciones concretas que permitan resumirse en forma de carta. La extensión máxima será de dos páginas DIN A4, un máximo de 5 citas bibliográficas y una figura o una tabla. El numero de firmantes no podrá ser superior a seis, aunque se recomiendan tres.
- *Casos clínicos.* Describirán uno o más casos de interés excepcional y que aporten nuevos datos al conocimiento diagnóstico o terapéutico de una patología concreta. Se estructurarán como sigue: titulo en castellano y en inglés, resumen y *abstract* no estructurado, palabras clave y *keywords* (de tres a seis), introducción, observación clínica, discusión y bibliografía. La extensión aconsejable del texto será de cuatro páginas DIN A4. Se admitirá hasta un máximo de dos figuras y/o tablas. No deberán sobrepasarse las 10 citas bibliográficas. Se permitirá hasta 6 firmantes.
- *Imagen especial.* Entre 1 y 4 imágenes o tablas de especial relevancia y especial contenido didáctico. Deberá contener un párrafo explicativo y una mínima bibliografía (máximo 5). El número de firmantes será de hasta 6, aunque se recomiendan 3. La extensión máxima será de dos páginas DIN A4.
- *Artículos especiales, misceláneas, noticias, etc..* Serán siempre por encargo y se adaptarán a las normas dadas en el mismo encargo por el comité editorial.

Se utilizará letra *Times New Roman*, cuerpo 12 y a doble espacio.

En la medida de lo posible, las figuras (excepto fotos), los gráficos y las tablas serán en escala de grises y, en caso de incluir algún color, será en tonos rojos y/o azules.

La bibliografía deberá contener únicamente las citas más pertinentes, presentadas por orden de aparición en el texto y numeradas consecutivamente. Cuando se mencionan autores en el texto se incluirán los nombres, si son uno o dos. Cuando sean más, se citará tan sólo al primero, seguido de la expresión *et al.* y, en ambos casos, el número de la cita correspondiente. Los originales aceptados, pero aún no publicados, pueden incluirse entre las citas, con el nombre de la revista, seguido por "en prensa" entre paréntesis. Las citas bibliográficas deberán estar correctamente redactadas y se comprobarán siempre con su publicación original. Los nombres de las revistas deberán abreviarse de acuerdo con el estilo utilizado en el *Index Medicus* y para la confección detallada de las citas se seguirán estrictamente las normas de Vancouver (disponibles en http://www.icmje.org).

El Comité Editorial se reservará el derecho para publicar o no publicar aquello que considere.

La recepción de un trabajo por la revista no implica su publicación. El autor será informado del proceso de evaluación. La presentación de un trabajo a la revista supone el permiso para la publicación y difusión por parte de ésta del autor. El autor debe manifestar que su trabajo respeta los derechos de autor de terceros.

Editada y publicada por SOCAMPAR
C/ Donantes de Sangre, 1
16002 Cuenca
email: revistasocampar@gmail.com
ISSN: 2529-9859

SOCAMPAR

Sociedad Castellano-Manchega de Patología Respiratoria

http://www.socampar.com

Revista SOCAMPAR

Patología del tórax

http://www.revista-socampar.com